

В. А. Бывальцев^{1,2}, А. А. Калинин^{1,2}, А. К. Оконешникова¹

АНАЛИЗ КЛИНИЧЕСКОЙ ЭФФЕКТИВНОСТИ ПРИМЕНЕНИЯ МЕТОДА ФАСЕТОПЛАСТИКИ ПРИ ЛЕЧЕНИИ ФАСЕТ-СИНДРОМА В ПОЯСНИЧНОМ ОТДЕЛЕ ПОЗВОНОЧНИКА У ПАЦИЕНТОВ ПОЖИЛОГО И СТАРЧЕСКОГО ВОЗРАСТА*

¹ Иркутский государственный медицинский университет, 664003, Иркутск, ул. Красного Восстания, 1; e-mail: byval75vadam@yandex.ru; ² Дорожная клиническая больница на ст. Иркутск-Пассажирский, Центр нейрохирургии, 664005, Иркутск, ул. Боткина, 10

Целью исследования явился анализ результатов использования метода фасетопластики для лечения фасет-синдрома в поясничном отделе позвоночника у пациентов пожилого и старческого возраста. В исследование были включены 227 пациентов старше 65 лет с дегенеративно-дистрофическими поражениями дугоотростчатых суставов поясничного отдела позвоночника и клиническими проявлениями в виде фасет-синдрома, которым в период 2010–2013 гг. выполнена пункция дугоотростчатых суставов с внутрисуставным введением протеза синовиальной жидкости (фасетопластика). Для оценки клинической эффективности использовали визуальную аналоговую шкалу боли (ВАШ) и опросник Освестри для пациентов с проблемами в спине. Динамическую оценку производили в сроки до 30 мес после операции. В результате установлено, что фасетопластика является эффективным малоинвазивным методом лечения фасет-синдрома, обусловленного дегенеративно-дистрофическими поражениями дугоотростчатых суставов поясничного отдела позвоночника, позволяя в раннем и отдаленном послеоперационном периодах провести стойкое уменьшение уровня болевого синдрома и улучшения качества жизни у пациентов пожилого и старческого возраста.

Ключевые слова: артроз дугоотростчатых суставов, поясничный отдел позвоночника, фасет-синдром, протез синовиальной жидкости, фасетопластика

Дегенеративно-дистрофические заболевания позвоночника встречаются повсеместно и диагностируются значительно чаще, чем новообразования, инфекционные и воспалительные заболевания [5]. Вертеброгенный болевой синдром является актуальной и социально значимой проблемой современного здравоохранения, который сопровождается снижением качества жизни и работоспособности, а также остаётся ведущей причиной обращения за

медицинской помощью [5, 8]. Основой болевого синдрома в спине у 80 % лиц старше 65 лет и у ¹/₂ населения старше 50 лет являются дегенеративно-дистрофические поражения дугоотростчатых суставов (ДС) позвоночника, которые определяются методами лучевой диагностики [8]. Пациенты с хроническим болевым синдромом в нижней части спины получают консервативное лечение с использованием различных методов анальгезии, большинство из которых не имеют достаточных доказательств результативности при оценке уровня боли и функционального статуса [1, 5]. В преобладающем числе случаев для лечения вертеброгенного болевого синдрома эффективно используют нестероидные противовоспалительные средства, но при этом в значительной степени препараты увеличивают риск развития желудочно-кишечных и сердечно-сосудистых осложнений, особенно у пациентов пожилого и старческого возраста [2, 5, 9].

Патологические изменения позвоночного столба представлены, с одной стороны, дегенерацией межпозвоночных дисков, которая за счет снижения концентрации и изменения свойств гликозаминогликанов и коллагена пульпозного ядра ведёт к снижению внутридискового давления и уменьшению содержания жидкости в пульпозном ядре, что приводит к развитию фиброза и снижению «амортизирующих» свойств межпозвоночных дисков [3, 5], с другой стороны — поражением суставных хрящей ДС, которые обусловлены врожденными или приобретенными деформациями позвоночного столба, аномалиями и дисплазией позвоночника, микротравмами [5, 9, 10]. Под влиянием статодинамических нагрузок в дегенеративно и дистрофически изменённом позвоночно-двигательном сег-

* Работа выполнена при поддержке гранта Российского научного фонда № 15-15-30037.

менте возникают реактивные изменения в смежных телах позвонков и ДС с развитием спондилоартроза [4, 5, 12].

Длительные перегрузки суставного хряща способствуют его истончению, «разрыхлению», микро-травматизации и формированию внутрисуставных свободных фрагментов, при этом возможен «блок» сустава [1, 11, 20]. Замыкательные кортикальные пластинки ДС, контактирующие с неполноценным хрящом, компенсаторно уплотняются с формированием субхондрального склероза и способствуют образованию краевых костных разрастаний, увеличивающих площадь опоры суставных отростков [5]. С возрастом указанная анатомическая перестройка переходит в патоморфологическую, — гипертрофированные суставные отростки вызывают компрессию прилежащих нервно-сосудистых образований [17]. В специализированной литературе имеются разные синонимы данной патологии: фасеточный синдром, фасеточный болевой синдром, артроз межпозвоночных суставов и спондилоартропатический синдром [16].

Особенностью иннервации фасеточных суставов является её мультирегиональность (рис. 1), что объясняет иррадиацию боли из поражённого сегмента на смежные уровни [11, 12]. Зачастую боль при фасеточном синдроме двусторонняя, паравerteбральной локализации со склеротомным типом распространения, при этом корешковая симптоматика отсутствует [5, 11, 13]. Болевой синдром усиливается при движении, ротации и разгибании позвоночника, в основном, за счет уменьшения размеров суставной щели и механического соприкосновения суставных поверхностей друг с другом, при этом сгибание позвоночника за счет увеличения объема суставной полости уменьшает болевую симптоматику [8, 10]. С возрастом в популяции повышается частота встречаемости дегенеративных поражений в позвоночно-двигательных сегментах, но степень выраженности зависит от ряда факторов и индивидуальных анатомических особенностей пациентов [10, 11].

Для определения выраженности спондилоартроза используют современные методы нейровизуализации — МРТ и мультиспиральную компьютерную томографию (МСКТ). Для интерпретации данных МРТ широко используют классификацию степени дегенеративных изменений ДС по А. Fujiwara, 2000 [10] (рис. 2):

I степень — отсутствие гипертрофии ДС с гипоинтенсивным сигналом в T-1 и T-2 режимах;

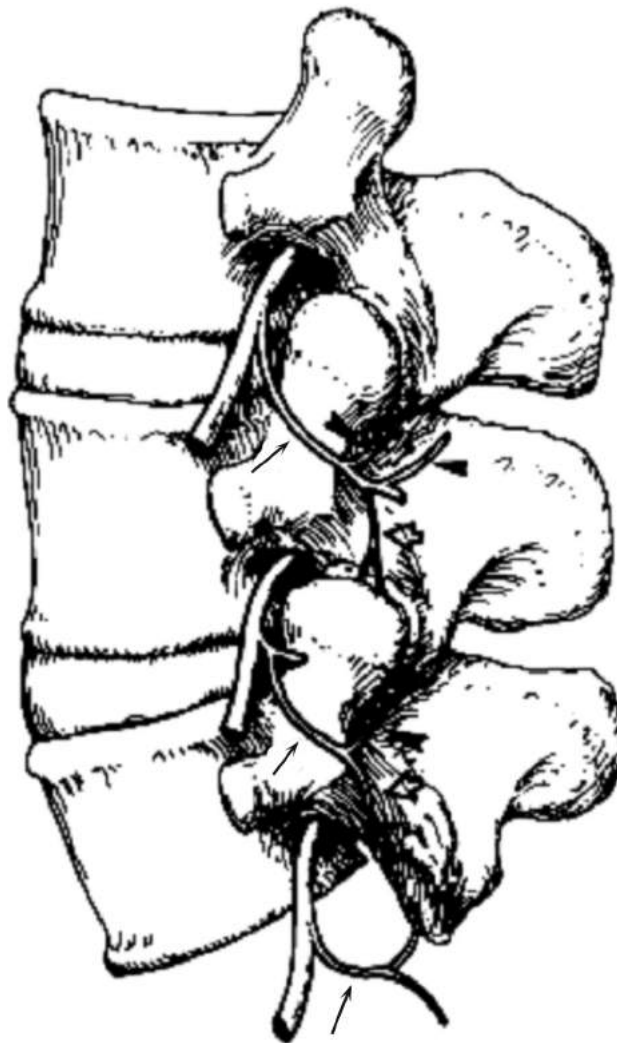

Рис. 1. Фасеточный сустав и его иннервация [10]

II степень — отсутствие гипертрофии ДС с гипоинтенсивным сигналом в T-1 режиме и гиперинтенсивным сигналом в T-2 режиме;

III степень — отсутствие гипертрофии ДС с гиперинтенсивным сигналом в T-1 режиме и изоили гиперинтенсивным сигналом в T-2 режиме;

IV степень — гипертрофия ДС с гипоинтенсивным сигналом в T-1 и T-2 режимах.

Для объективизации выраженности спондилоартроза по результатам МСКТ применяют градацию артропатии ДС по D. Weishapt, 1999 [10], рис. 3:

Grade (a) — нормальный ДС: суставная щель 2–4 мм;

Grade (b) — сужение суставной щели до <2 мм и/или наличие небольших остеофитов и/или слабой гипертрофии ДС;

Grade (c) — суженная суставная щель и/или наличие умеренных остеофитов и/или умеренной гипертрофии ДС и/или наличие костной эрозии;

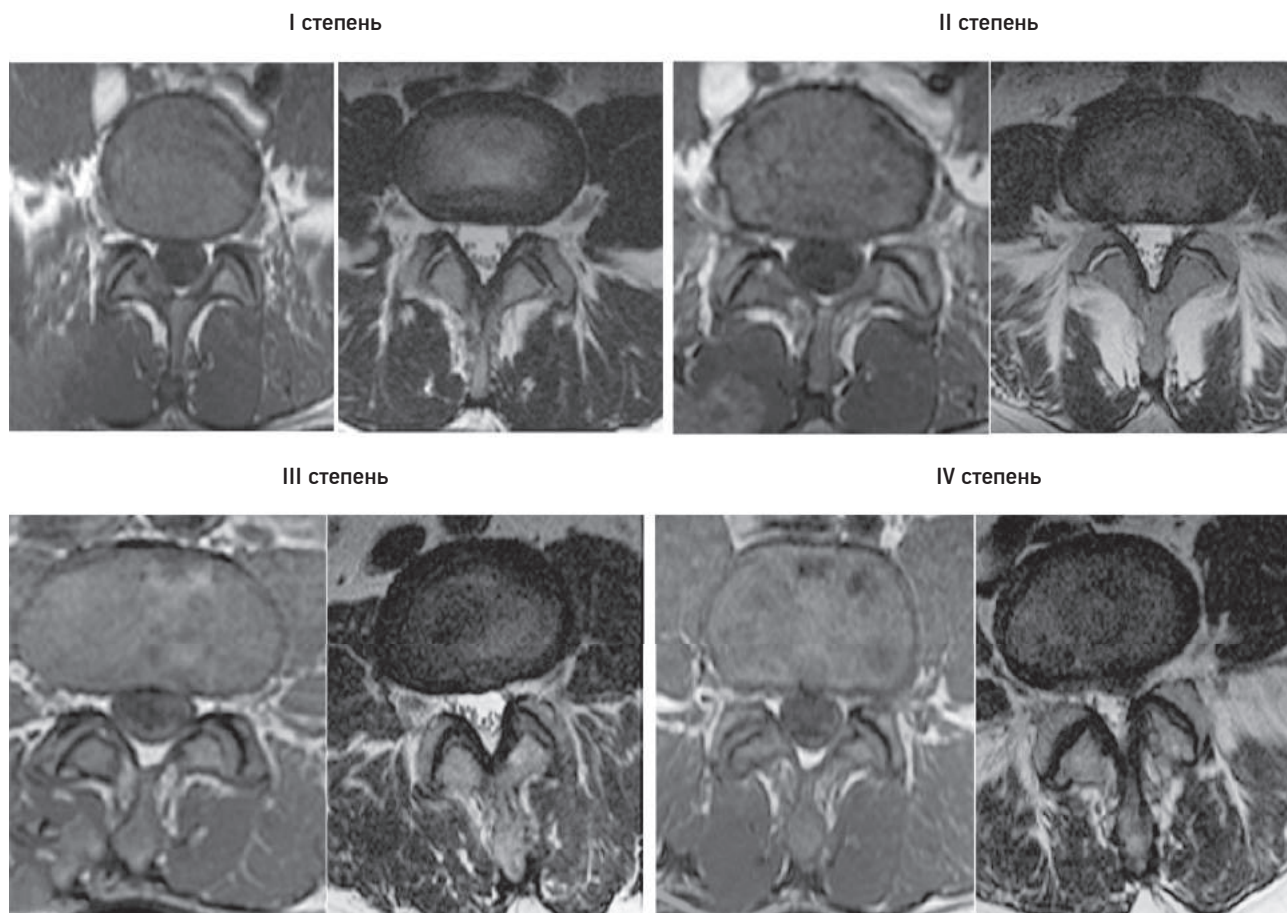


Рис. 2. Классификация степени спондилоартроза по А. Fujiwara, 2000 [10].

Описание в тексте

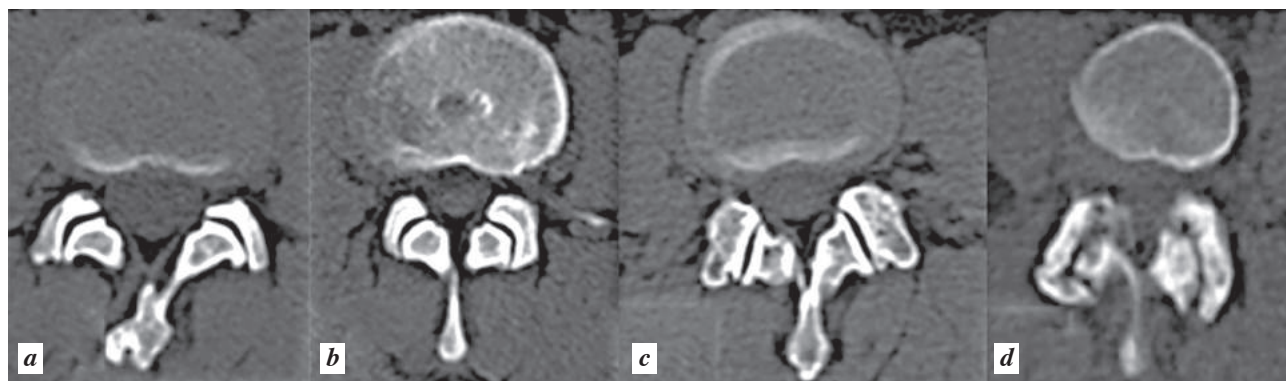

Рис. 3. МСКТ-градация артропатии дугоотростчатых суставов по D. Weishapt, 1999 [10].

Описание в тексте

Grade (d) — сужение суставной щели и/или большие остеофиты и/или тяжелая гипертрофия ДС и/или наличие костной эрозии и/или субхондральных кист [16].

Существуют различные способы лечения фасет-синдрома. Консервативные подходы аналогичны принципам терапии остеоартроза любой локализации — применение нестероидных противовоспалительных средств, гормональной

противовоспалительной терапии, использование препаратов-хондропротекторов, физиотерапевтические методики [11, 18]. К инвазивным методам лечения относятся использование паравертебральных блокад, радиочастотной, лазерной, хемоденервации ДС, пункции ДС с использованием протеза синовиальной жидкости (фасетопластика) [10].

При значимых дегенеративно-дистрофических изменениях ДС и неэффективности консерва-

тивного лечения используют радикальный метод лечения — фасетэктомия с последующей инструментальной фиксацией позвоночно-двигательного сегмента. Оперативное вмешательство проводят либо изолированно, либо как декомпрессивный этап при реконструкции позвоночного канала [9, 14]. Учитывая наличие у пациентов старческого и пожилого возраста сопутствующих заболеваний различной степени компенсированности, значимая интраоперационная травма такого вмешательства сопряжена с высоким риском анестезиологического пособия и развития неблагоприятного послеоперационного исхода (Московское общество анестезиологов и реаниматологов (МНОАР), 1989) [4]. В данной статье описаны результаты применения метода фасетопластики, который можно рассматривать как альтернативу оперативного лечения для лиц пожилого и старческого возраста при отсутствии возможности выполнения реконструктивных хирургических вмешательств.

Цель исследования — анализ результатов использования метода фасетопластики для лечения фасет-синдрома в поясничном отделе позвоночника у пациентов пожилого и старческого возраста.

Материалы и методы

С 2010 г. в Центре нейрохирургии НУЗ «Дорожная клиническая больница на ст. Иркутск-Пассажирский ОАО «РЖД» для лечения фасет-синдрома используют метод фасетопластики, заключающийся в пункционном введении в полость ДС синтетического аналога синовиальной жидкости (1% вязкоэластический раствор гиалуроната натрия). Данная манипуляция осуществлена у 349 пациентов, из них 227 больных пожилого и старческого возраста включены в исследование.

Последние разделены на две возрастные группы по классификации ВОЗ: 1-я — 197 (87%) пожилых пациентов 66–74 лет (средний возраст 72 года); 2-я — 30 (13%) пациентов старческого возраста 76–82 лет (средний возраст 78 лет) [6, 7]. Мужчин в 1-й группе — 68 (35%), во 2-й — 10 (33%); ИМТ в 1-й группе — 26,2 (23,5–28,9) кг/м², во 2-й — 26,6 (23,8–29,3) кг/м². Средняя продолжительность заболевания составила 29,3 (7;48) года. До оперативного лечения пациенты имели стойкий выраженный болевой синдром и отсутствие эффекта от консервативного лечения в течение периода более 4 нед.

Для анализа исследовали антропометрические показатели (пол, возраст, ИМТ), клинические параметры (уровень болевого синдрома по визуально-аналоговой шкале (ВАШ), качество жизни по опроснику Освестри для пациентов с болью в спине — ODI), нейровизуализационные данные (МРТ — 1,5 T Magnetom Siemens Essenza; МСКТ — Bright Speed Edge (4 спирали), «General Electric», USA) [1, 2, 10]. Клинические результаты лечения пациентов оценивали в катамнезе в сроки 24–48 мес после операции (в среднем 30 мес).

Статистическая обработка результатов исследования проведена на персональном компьютере с использованием прикладных программ обработки баз данных Microsoft Excel и Statistica 8.0. Для оценки значимости различий выборочных совокупностей использовали критерии непараметрической статистики, в качестве нижней границы достоверности принят уровень $p < 0,05$. Данные представлены медианой и интерквартильным размахом в виде $Me (25; 75)$.

Фасетопластику производила нейрохирургическая бригада, владеющая исследуемой методи-

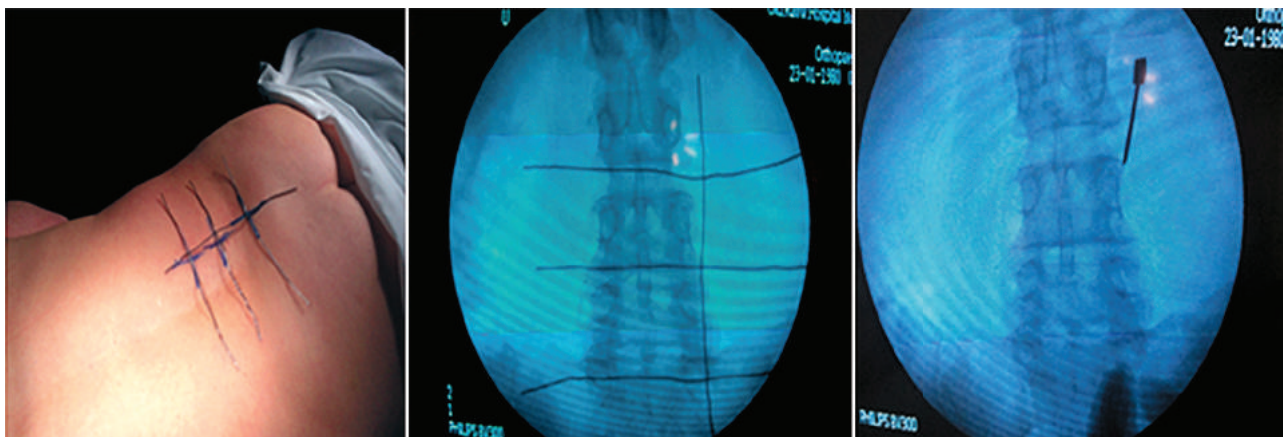


Рис. 4. Интраоперационное определение проекции фасеточных суставов



Рис. 5. Пункционное введение протеза синовиальной жидкости в полость дуготростчатого сустава

кой и имеющая достаточный опыт её технического выполнения. Все операции выполняли под местной анестезией с внутривенной седацией и контролем электронно-оптического преобразователя («Siemens», Netherlands), рис. 4, для исключения повреждения сосудисто-нервных образований [3, 4, 19]. Осуществляли проекционный доступ к фасеточному суставу, для верификации позиции пункционной иглы в полость сустава вводили водорастворимый контраст «Ультравист» («Байер Фарма Берлин», Германия) с последующей инъекцией синтетического аналога синовиальной жидкости «Visco Plus» («Biomedical В. Baumann», Германия), рис. 5. Манипуляцию заканчивали параартикулярным введением стероидного противовоспалительного препарата (Гидрокортизон 15 мг) и местного анестетика (Новокаин 0,5 % 10 мл).

Все исследуемые пациенты имели сопутствующие соматические заболевания (табл. 1), в связи с чем проведение инвазивной манипуляции согласовывали с анестезиологами. По классификации Американского общества анестезиологов (ASA) [4], большинство пациентов (73 %) были отнесены ко II степени риска. При использовании классификации МНОАР [4], 32 % пациентов имели «умеренный риск», 68 % пациентов — «значительный риск». Таким образом, у пациентов имелся высокий риск неблагоприятного исхода оперативного вмешательства и сопутствующего ему анестезиологического пособия [4].

Выбор метода фасетопластики был основан на наличии болевого фасет-синдрома и значимого артроза ДС по А. Fujiwara (2000), D. Weishapt (1999), табл. 2 [10].

Таблица 1

Сопутствующие соматические заболевания у пациентов исследуемых групп

Группа	Соматические заболевания, n (%)				
	сердечно-сосудистая система	дыхательная система	эндокринная система	ЖКТ	мочевыделительная система
1-я, n=197	120 (61)	35 (18)	27 (14)	126 (64)	70 (36)
2-я, n=30	24 (83)	6 (21)	13 (45)	54 (78)	15 (51)

Таблица 2

Степень выраженности артроза дуготростчатых суставов у пациентов исследуемых групп, n (%)

Группа	Изменения по МРТ (по А. Fujiwara, 2000)			Изменения по МСКТ (по D. Weishapt, 1999)		
	I степень	II степень	III степень	I степень	II степень	III степень
1-я, n=197	49 (24,8)	92 (46,7)	56 (28,5)	53 (26,9)	98 (49,7)	46 (23,4)
2-я, n=30	12 (40)	16 (53,3)	2 (6,7)	10 (33,3)	18 (60)	2 (6,7)

Технические параметры метода фасетопластики представлены в табл. 3.

Таблица 3

Технические характеристики фасетопластики у пациентов исследуемых групп, $Me (Q_{25}; Q_{75})$

Показатель	1-я группа, n=197	2-я группа, n=30
Продолжительность, мин	50 (40;50)	50 (45;55)
Объем кровопотери, мл	7 (5;8)	8 (6;10)
Сроки стационарного лечения, дни	10 (9;10)	10 (9;11)

Результаты и обсуждение

После операции отмечено существенное уменьшение интенсивности болевого синдрома у всех пациентов исследуемых групп. Оценка болевого синдрома по ВАШ позволила выявить положительную динамику в виде значимого снижения его выраженности после операции в 1-й группе с 71 (40;80) до 19 (9;40) мм в раннем и до 5 (3;15) мм в отдаленном послеоперационном периодах ($p=0,001$). Во 2-й группе оценка болевого синдрома по ВАШ в поясничном отделе позвоночника показала значимое снижение его выраженности после операции как в раннем послеоперационном периоде, так и в отдаленные сроки в среднем с 74 (40;82) до 30 (25;50) мм и до 6 (4;14) мм, соответственно ($p=0,002$), рис. 6.

При анализе качества жизни по опроснику Освестри в 1-й группе пациентов установлена значимая положительная динамика функционального состояния после операции по сравнению с дооперационным значением в течение всего периода наблюдения — в среднем с 42 (25;50) до 34 (20;40) баллов в раннем и до 10 (6;12) баллов в отдаленном послеоперационном периодах ($p=0,003$). Оценка значений ODI во 2-й группе позволила выявить позитивную динамику в виде улучшения показателя после операции по сравнению с дооперационным

уровнем с 36 (28;45) до 20 (20;30) баллов в раннем и до 10 (8;12) баллов в отдаленном послеоперационном периодах ($p=0,002$), рис. 7.

Болевой синдром, обусловленный артрозом ДС, является актуальной проблемой, особенно у лиц пожилого возраста, у которых заболеваемость достигает 85–90% [3], при этом стойкий характер симптоматики значительно снижает качество жизни [5].

В настоящее время применяют различные малоинвазивные методы лечения фасет-синдрома — радиочастотную денервацию, лазерную денервацию, хемодерецепцию ДС. Целью этих методов является блокада проведения болевого импульса из поражённого отдела [7, 10, 16]. Но при этом их эффективность составляет 70–80% вследствие реиннервации капсулы суставов в течение года с возобновлением болевого синдрома [8]. Риск осложнений при этих методах достаточно высок и представлен усилением болевого синдрома, появлением афферентационной боли, развитием глубоких

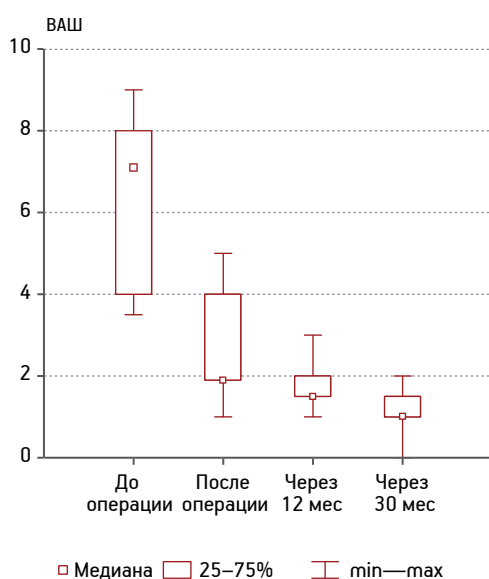


Рис. 6. Динамика уровня болевого синдрома по ВАШ в раннем и отдаленном послеоперационном периодах у пациентов исследуемых групп

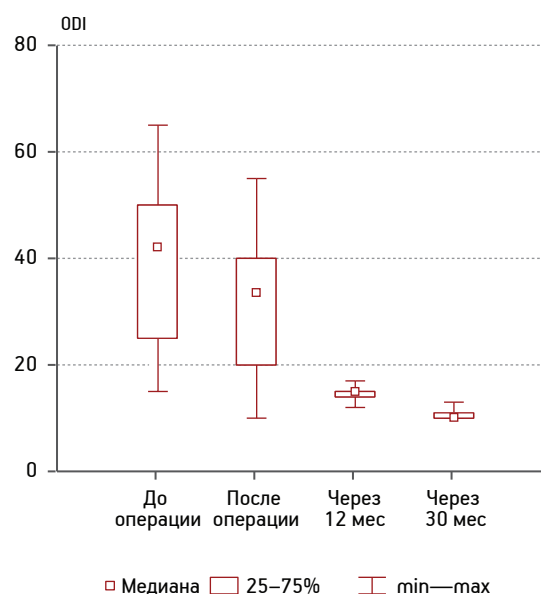


Рис. 7. Динамика качества жизни по опроснику ODI в раннем и отдаленном послеоперационном периодах у пациентов исследуемых групп

парезов мышц стопы и корешковой симпаталгии вследствие близкого стояния электрода к спинно-мозговому корешку [17].

Использование метода фасетопластики исключает риск вышеперечисленных осложнений в связи с отсутствием деструктивного физического и химического эффекта. При данной манипуляции лекарственное вещество, введённое в полость сустава, восполняет и замещает (протезирует) естественную синовиальную жидкость [15, 18]. Эффективность метода зависит от правильной постановки диагноза и тщательного отбора пациентов. Снижение эффективности вмешательства связано с полиэтиологичным характером болевого синдрома в проекции ДС [9, 20].

При анализе специализированной литературы результаты лечения пациентов с фасет-синдромом являются противоречивыми. Так, С. А. Холодов провел анализ результатов лечения 120 пациентов с дегенеративно-дистрофическими изменениями ДС. Эффективность консервативного лечения составила 61,6 %, при использовании фасетопластики достигла 78,2 %. Таким образом, при сравнительном анализе выявлены преимущества фасетопластики по сравнению с консервативным лечением на 16,6 %, а эффективность их комбинации составила 86,5 % [12]. По данным А. А. Луцка и соавт., эффективность внутрисуставных инъекций у пациентов с клиническими проявлениями фасет-синдрома составила 29 % [9]. L. Barnsley и соавт. изучили эффективность внутрисуставных блокад с применением кортикостероидов и анестетиков местного действия при «фасеточном синдроме». Установлено, что 75 % пациентов после проведения процедуры почувствовали полный регресс болевого синдрома, но только у 33 % отмечали пролонгированный эффект [14].

При систематическом обзоре в базе данных Pubmed нами не выявлено исследований, посвященных оценке клинической эффективности лечения фасет-синдрома способом пункционного введения синтетического аналога синовиальной жидкости в полость ДС у пациентов пожилого и старческого возраста. Анализ результатов использования данного метода показал, что все выполненные операции оказались высокоэффективными по клиническим данным в обеих группах исследования как в раннем (при выписке), так и в отдаленном (до 30 мес) послеоперационном периодах, интра- и послеоперационных осложнений не зарегистрировано. По-нашему мнению, это объясняется как правильным отбором пациентов для оперативного

вмешательства, так и минимально инвазивными особенностями хирургических манипуляций.

Заключение

Пункция дугоотростчатых суставов с внутрисуставным введением протеза синовиальной жидкости — «фасетопластика» является эффективным малоинвазивным методом лечения фасет-синдрома, обусловленного дегенеративно-дистрофическими поражениями дугоотростчатых суставов. Она позволяет в раннем и отдаленном послеоперационном периодах значительно уменьшить болевой синдром и улучшить качество жизни пациентов пожилого и старческого возраста.

Литература

1. Бывальцев В.А., Калинин А.А., Белых Е.Г. Эффективность пункционных методик при лечении пациентов с переломами и гемангиомами тел позвонков // Клин. мед. 2015. № 4. С. 61–66.
2. Бывальцев В.А., Калинин А.А., Белых Е.Г. и др. Оптимизация результатов лечения пациентов с сегментарной нестабильностью поясничного отдела позвоночника при использовании малоинвазивной методики спондилодеза // Вопр. нейрохир. им. Н.Н.Бурденко. 2015. № 3. С. 45–54.
3. Калинин А.А., Шепелев В.В., Будаев А.Э. и др. Минимально-инвазивный способ лечения стеноза пояснично-крестцового отдела позвоночного канала // Тихоокеан. мед. журн. 2015. № 4. С. 95–97.
4. Зислин Б.Д., Баженов А.М., Белкин А.А. и др. Основные принципы экспресс-диагностики и интенсивной терапии неотложных состояний: их реализация в экспертной системе // Анестезиол. и реаниматол. 1997. № 1. С.31–35.
5. Калинин А.А., Бывальцев В.А. Взаимосвязь спондилометрических параметров с клиническим исходом хирургического лечения дегенеративного спондилолистеза при многоуровневых поражениях поясничных межпозвонковых дисков // Хирургия позвоночника. 2015. № 4. С. 56–62.
6. Квеско Р.Б., Шульгина О.Б. Геронтология (социальные основы геронтологии): Учеб. пособие. Томск: Изд-во ТПУ, 2005.
7. Клионер И.Л. Старческие и дегенеративные изменения в суставах и позвоночнике. М.: Медгиз, 1962.
8. Колотов Е.Б. Рефлекторные и компрессионные синдромы спондилоартроза (диагностика и хирургическое лечение): Автореф. дис. канд. мед. наук. Новокузнецк, 2003.
9. Луцк А.А., Шмидт И.Р., Колотов Е.Б. Спондилоартроз. Новосибирск, 2003.
10. Продан А.И., Грунтовский Г.Х., Радченко В.А. Клинико-рентгенологические особенности и диагностика артроза дугоотростчатых суставов при поясничном остеохондрозе // Ортопед. и травматол. 1991. № 2. С.10–14.
11. Щедренок В.В., Яковенко И.В., Аникеев Н.В. и др. Малоинвазивная хирургия дегенеративных заболеваний позвоночника. СПб.: РНХИ им. проф. А.Л. Поленова, 2011.
12. Холодов С.А. Транскутанная фасетопластика при спондилоартрозе поясничного отдела позвоночника // Журн. неврол. и психиатр. 2002. Т. 102. № 4. С. 18–20.
13. Berman A. T. Garbarino J.L.Jr., Fisher S. M., Bosacco S. J. The effects of epidural injection of local anesthetics and corticosteroids on patients with lumbosacral pain // Clin. Orthop. Relat. Res. 1984. Vol. 188. P. 144–151.

14. *Barnsley L., Lord S.M., Wallis B.J., Bogduk N.* Lack of effect of intraarticular corticosteroids for chronic pain in the cervical zygapophysial joints (in whiplash patients) // *New Engl. J. Med.* 1994. Vol. 330. P. 1047–1050.

15. *Cervera-Irimia J., Tomé-Bermejo F.* Caudal epidural steroid injection in the treatment of chronic discogenic low back pain. Comparative, prospective and randomized study // *Rev. Esp. Cir. Ortop. Traumatol.* 2013. Vol. 57. P. 324–332.

16. *Malinsky J.* The ontogenetic development of nerve terminations in the intervertebral disc of man // *Acta Anat.* 1959. Vol. 38. P. 96–113.

17. *Manchikanti L., Abdi S., Atluri S. et al.* An update of comprehensive evidence-based guidelines for interventional

techniques in chronic spinal pain. Part II: guidance and recommendations [Journal] // *Pain Physician.* 2013. Vol. 16. (Suppl. 2). P. S49–S283.

18. *Pathria M., Sartoris D.J., Resnick D.* Osteoarthritis of the facet joints: accuracy of oblique radiographic assessment // *Radiology.* 1987. Vol. 164. P. 227–230.

19. *Rahimzadeh P., Sharma V., Imani F. et al.* Adjuvant hyaluronidase to epidural steroid improves the quality of analgesia in failed back surgery syndrome: a prospective randomized clinical trial // *Pain Physician.* 2014. Vol. 17. № 1. P. e75–e82.

20. *Yoshizawa H., O'Brien J.P., Smith W.T., Trumper M.* The neuropathology of intervertebral disc removed for low back pain // *J. Pathol.* 1980. Vol. 132 (2). P. 95–104.

Adv. geront. 2017. Vol. 30. № 1. P. 84–91

V.A. Byvaltsev^{1,2}, A.A. Kalinin^{1,2}, A.K. Okoneshnikova¹

ANALYSIS OF THE CLINICAL EFFICACY OF FASETOPLASTY METHOD FOR THE TREATMENT OF FACET SYNDROME AT LUMBAR SPINE IN PATIENTS WITH MIDDLE AND OLD AGE GROUP

¹ Irkutsk State Medical University, 1, ul. Krasnogo Vosstaniya, Irkutsk, 664003; ² Railway Clinical Hospital on the station of Irkutsk-Passazhirkii, Neurosurgery Center, 10, ul. Botkina, Irkutsk, 664005

The aim of the study was to analyze results of using of fasetoplasty method in the treatment of facet-syndrome at lumbar spine in patients with middle and old age groups. The study included 227 patients older than 65 years with degenerative-dystrophic diseases of the lumbosacral spine and the clinical manifestations in the form of a facet syndrome, which in the period from 2010 to 2013 years made fasetoplasty prosthesis of synovial fluid. To assess the clinical effectiveness of using a visual analogue scale of pain (VAS) and a questionnaire for patients with back problems in Oswestry. The dynamic assessment was performed within the time frame to 30 months after surgery. The study found that the puncture facet joints with intra-articular injections of the prosthesis of the synovial fluid — «fasetoplasty» is an effective minimally invasive treatment for facet syndrome, caused by degenerative-dystrophic lesions facet joints of lumbar spine, allowing early and late postoperative periods to conduct sustained a significant decrease in the level of pain and improve the quality of life in a group of elderly patients.

Key words: *arthritic facet joints, lumbar spine, facet syndrome, synovial fluid prosthesis, fasetoplasty*