

## Первое применение искусственного межпозвонкового диска М6 на шейном уровне в России.

Сергеев С.М., Лаврентьев В.А., Кайдаров П.Н.

Самарская городская клиническая больница №1 им.Н.И.Пирогова,  
нейрохирургическое отделение  
Главный врач Горячев В.В.

В настоящее время принято считать, что установка искусственного межпозвонкового протеза имеет неоспоримое преимущество перед ригидной фиксацией межпозвонковых сегментов после дискэктомии по поводу дегенеративных заболеваний. Безусловно, динамическая стабилизация оперированного уровня способствует восстановлению биомеханики позвоночника в целом.

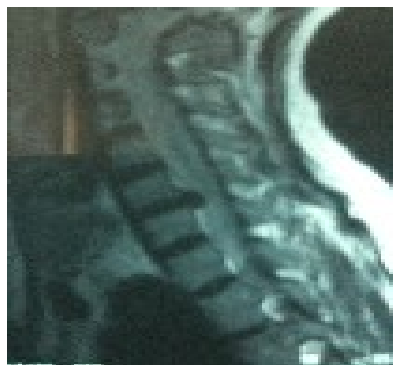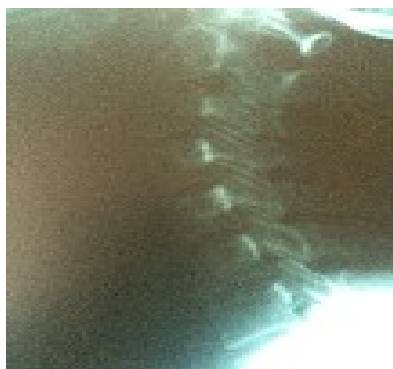Имея достаточно большой опыт как цервикальной, так и поясничной артропластики различными конструкциями различных компаний, в нашем отделении проведено 4 операции имплантации на шейном уровне искусственного диска М6. Высокая технологичность и простота операции приятно удивили. Следует отметить, что функциональный диск М6 от компании Spinal Kinetics ( США ), сделанный по образу и подобию естественного межпозвонкового диска, отвечает всем основным требованиям естественной биомеханики в позвоночном сегменте.

### Клинический пример:

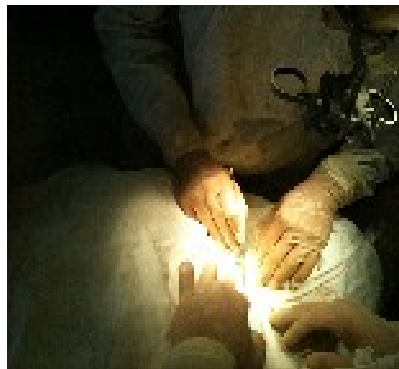
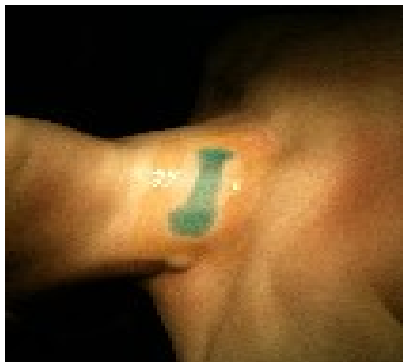Женщина, 52 года, больна 2 месяца, беспокоят боли в шейном отделе позвоночника и сильные боли в левой руке, консервативное лечение не эффективно.

Р-графия шейного отдела позвоночника.

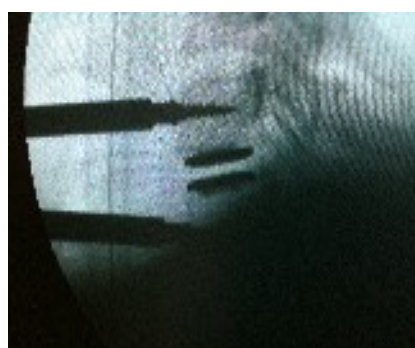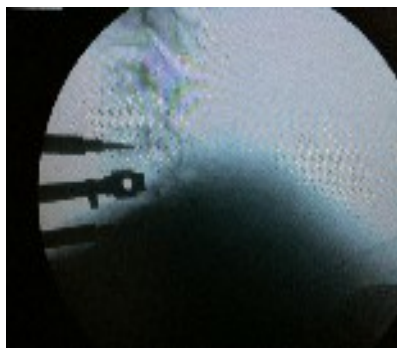
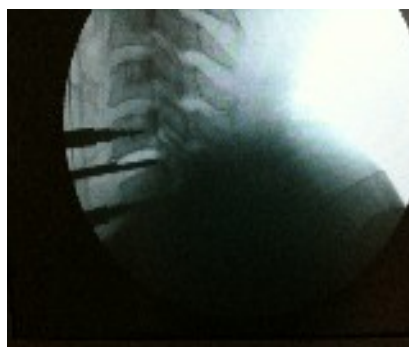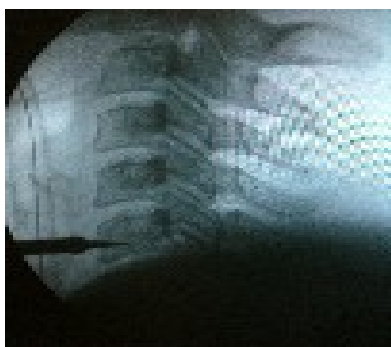МРТ шейного отдела позвоночника.



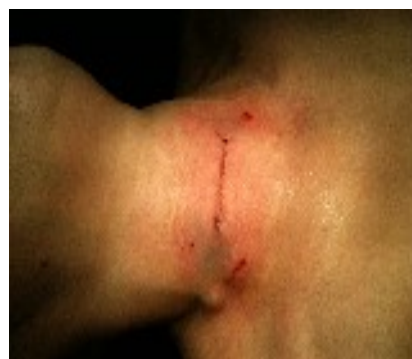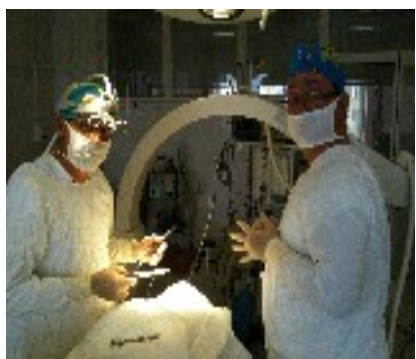Верифицирована левосторонняя грыжа диска С6-С7, проведена операция — передняя дискэктомия С6-С7, имплантация искусственного диска М6.



Этапы операции:



Операция закончена:



Послеоперационное течение благоприятное, боли купировались в день операции, пациентка выписана на третьи сутки, мягкая шейная иммобилизация 5 дней, приступила к работе через 10 дней.

Рентгенограммы после операции:

