

Клинические испытания конструкционного пористого танталового биоматериала для реконструкции у взрослых

J. DENNIS BOBYN, PHD, R.A. POGGIE, PHD, J.J. KRYGIER, CET, D.G. LEWALLEN, MD, A.D. HANSSSEN, MD, R.J. LEWIS, MD, A.S. UNGER, MD, T.J. O'KEEFE, MD, M.J. CHRISTIE, MD, S. NASSER, MD, J.E. WOOD, MD, S.D. STULBERG, MD, AND M. TANZER, MD

Введение

В течение последних трёх десятилетий для биологического прикрепления ортопедических имплантов использовались различные пористые покрытия, особенно произведённые путём спекания кобальт-хромовых или титановых шариков и диффузионной сварки титановых фиброволокон¹. Около десяти лет назад был создан новый пористый биоматериал из технически чистого тантала²⁻⁵ с уникальным набором физических и механических свойств. По сравнению с обычными пористыми покрытиями, этот материал обладает повышенной объёмной пористостью, более свободным сообщением между ячейками, увеличенным коэффициентом трения с костью и меньшей объёмной жёсткостью (Рис. 1). Кроме того, конструкции из этого материала обладают достаточной жёсткостью для производства имплантов без опорной основы из монолитного металла.

Проведённые ранее исследования выявили физические и механические свойства пористого тантала^{6,7}. Гистологический анализ врастания кости и фиброзной ткани в различные импланты у животных выявил тенденцию к быстрому внедрению ткани в пористый тантал и относительно высокую скорость механической фиксации⁸⁻¹⁴. Недавние исследования на клеточных культурах выявили реакцию остеобластов на технически чистый тантал, ещё раз подтверждая обоснованность его долгосрочного применения в качестве биосовместимого элементарного металла^{2-5,15}.

С 1997 года пористый тантал начали широко применять во многих областях клинической практики, таких как эндопротезирование суставов, реконструкция после удаления опухоли, лечение асептического некроза головки бедренной кости и фиксация позвоночника. Настоящее исследование проводилось с целью документации клинических результатов, полученных при использовании танталовых конструкций в различных областях хирургии для оценки возможностей этого материала в реконструкции у взрослых пациентов.

Вертульные чашки

Вертульная чашка монолитной конструкции была произведена путём прямой прессовки высокоплотного полиэтилена сверхвысокой молекулярной массы в основу, целиком выполненную из пористого тантала (Рис. 1).




Рис. 1

Верх: Электронно-микроскопическая фотография трёхмерной структуры пористого танталового биоматериала. На вставке показана микротекстура поверхности танталовых волокон, которая образуется в ходе производства.

Низ: моноблоковые чашки, произведённые путём частичного внедрения полиэтилена в пористую танталовую чашку за счёт прямого вдавливания.

Используемый полиэтилен обладает средней крестовязанностью (обработан радиацией в дозе 3 мрад (30 кГр) из ^{60}Co источника) и характеризуется очень низким износом¹⁶. Жёсткость подобной моноблоковой конструкции в несколько раз меньше жёсткости основы из монолитного металла, что обеспечивает более физиологичное и равномерное распределение нагрузки на окружающую кость^{17,18}. Взаимопроникающий характер соединения полиэтилена с пористым танталом исключает боковой износ, стирание поверхностей и проникновение жидкости или продуктов износа в отверстия для винтов^{19,20}. Полуэллипсоидная геометрия чашки обеспечивает усиливающуюся к периферии прессовую посадку в вертлужное углубление, сформированное полусферическими римерами²¹.

Первичное тотальное эндопротезирование тазобедренного сустава

В многоцентровом исследовании были собраны клинические и рентгенологические данные по 414 операциям по первичному тотальному эндопротезированию тазобедренного сустава²². Средняя продолжительность наблюдения составила три года (от двух до пяти лет), средний возраст пациентов составил шестьдесят пять лет (от девятнадцати до девяноста трёх лет), у 80% пациентов был первичный диагноз остеоартрита. Согласно рентгенограммам, все чашки были стабильны, и отсутствовали признаки остеолита (Рис. 2). Сразу после операции, в 19% случаев на рентгенограммах наблюдались зазоры в одной или более зон DeLee и Charnly. Ни один из этих зазоров не увеличился, и 84% зазоров отсутствовали на рентгенограммах год спустя. Предполагается, что зазоры исчезли за счёт заполнения костью, а не движения чашки, так как не было явных признаков смещения чашки, хотя подробный рентгеностереометрический анализ миграции чашки не проводился. Средний уровень по шкале Harris для тазобедренного сустава во время последнего наблюдения составлял 90 баллов.

Несколько чашек были извлечены через короткое время после операции из-за повторного вывиха. Одна чашка оставалась на месте в течение двух лет до того, как была извлечена из-за повторного смещения. Полная проверка выявила большие пятнистые зоны присоединения кости к танталу. Гистологический анализ тонких срезов, не подвергшихся декальцификации, подтвердил наличие множества зон врастания кости (Рис. 3).

Ревизионное тотальное эндопротезирование тазобедренного сустава

Моноблоковые чашки используются для ревизионной тотальной артропластики тазобедренного сустава в неосложнённых случаях остеолита и расшатывания чашки²³. В одном исследовании, проведённом в Университете Джорджа Вашингтона, оценивалось применение этих чашек у тридцати шести пациентов, средний возраст которых составил шестьдесят два года (от двадцати семи до восьмидесяти пяти лет). У двадцати восьми пациентов моноблоковые чашки были установлены без дополнительных винтов, у восьми пациентов моноблоковые чашки фиксировались винтами по периферии, и у тридцати потребовалось заполнение дефекта измельчённым аутотрансплантатом. В среднем через два года наблюдения, все чашки были рентгенологически стабильны, а в местах, где изначально были зазоры, отмечались признаки зарастания. Средний уровень по шкале Harris для тазобедренного сустава составил во время последнего наблюдения 88 баллов.

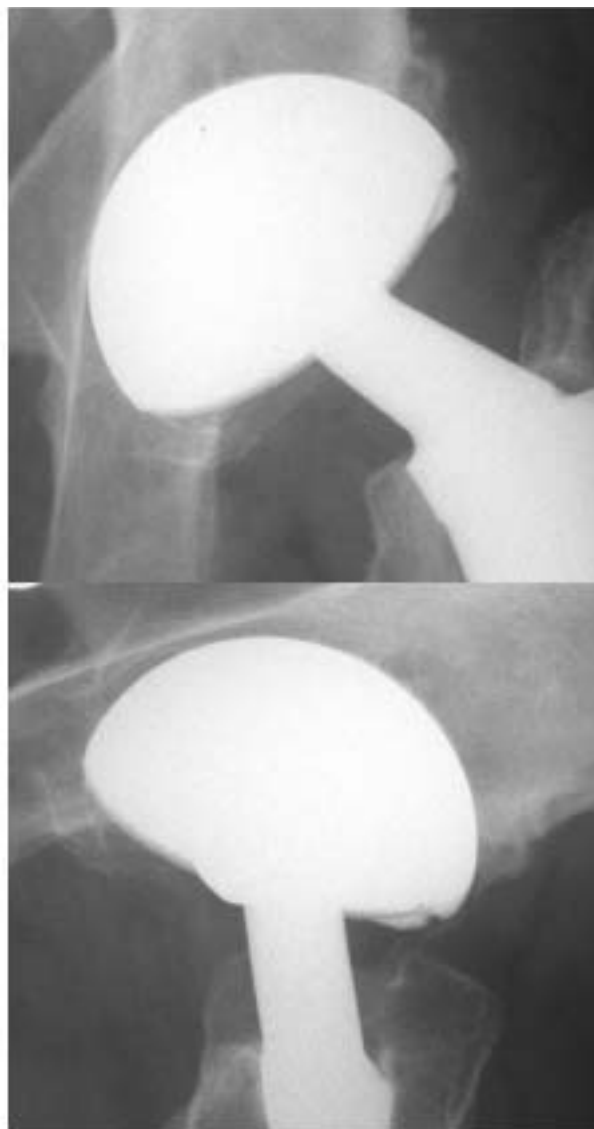

Рис. 2

Верх: Рентгенограмма в AP проекции, моноблоковая пористая танталовая чашка, простоявшая 6,5 лет. Граница между костью и имплантом стабильна, с линией небольшой реактивности в верхней части и умеренным реактивным костеобразованием вдоль неприкрытой части чашки в верхнелатеральной области. *Низ:* Боковой снимок того же тазобедренного сустава через 6,5 лет.

Более сложные случаи ревизии вертлужной впадины потребовали применения пористой танталовой чашки с отверстиями под винты, в которую цементируется полиэтиленовый вкладыш (Рис. 4). С 1999 по 2002 годы, эта техника была применена при 261 ревизионных операциях в Клинике Мейо в Рочестере, Миннесота. Через 2-4 года наблюдения, все реконструированные суставы были стабильны, кроме одного (в котором произошла миграция с нарушением целостности таза), и полностью отсутствовали рентгенопрозрачные линии.

Будучи уникальным конструкционным биоматериалом, пористый тантал применяется в качестве трансплантата для замещения кости.

Разработаны вертлужные вставки различной формы и размера (Рис. 4) для заполнения дефектов, первичной фиксации винтов в тазовых костях, а также установки ревизионной чашки с тонким слоем цемента (чтобы избежать износа за счёт трения "металл по металлу"). В исследовании, проведённом в клинике Мейо, после установки ревизионных чашек и вставок в шестнадцать тазобедренных суставов, ни в одном случае не отмечалось миграции или расшатывания эндопротеза, в одном случае потребовалась операция (из-за предшествующего нарушения целостности таза) после наблюдения средней продолжительностью тридцать два месяца.

Вмешательства при остеонекрозе

Пористый танталовый штифт был разработан для вмешательств при остеонекрозе II-III степени для фиксации головки бедренной кости без применения костного трансплантата и связанных с этим осложнений (Рис. 5)^{24, 25}.

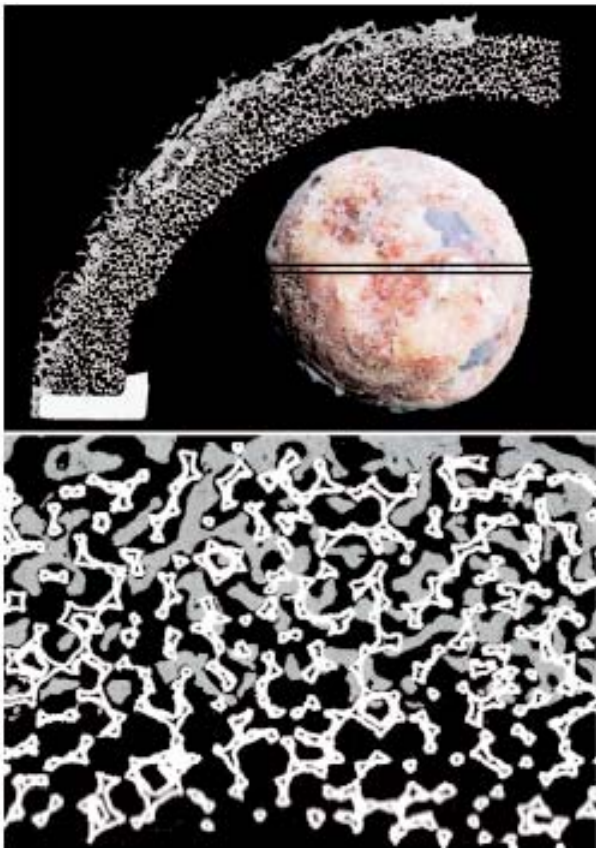


Рис. 3

Верх: На вставке приведена фотография моноблоковой пористой танталовой чашки, которая была удалена через два года после операции из-за повторного вывиха. Наблюдается обширная зона врастания кости и пятнистые области фиброзной ткани. Кроме того, показана электронная микрофотография коронарного гистологического среза, проведённого в зоне, отмеченной параллельными чёрными линиями. Наблюдается довольно однородное, хотя и в основном поверхностное, врастание кости вдоль поверхности пористого тантала, и отсутствие кальцифицированной ткани в зоне полюса. *Низ:* Электронная микрофотография области другого гистологического среза, демонстрирующая активное образование новой кости внутри ячеек тантала.



Рис. 4

Верх: Пористая танталовая чашка с цементируемым полиэтиленовым вкладышем для ревизии вертлужной впадины. *Середина:* Пористые танталовые костезамещающие конструкции для использования в сочетании с ревизионной чашкой. *Низ:* Интраоперационная фотография, демонстрирующая ревизионную чашку с дополнительной костезамещающей конструкцией, закреплённые костными винтами.

Одиннадцать центров участвовали в испытаниях конструкции продолжительностью от шести месяцев до трёх лет, когда 91 имплант наблюдался у восьмидесяти пациентов. Средний возраст пациентов составил сорок три года (от двадцати двух до шестидесяти девяти лет). Пятнадцать тазобедренных суставов пребывали в стадии остеонекроза I стадии, и семьдесят шесть во II стадии остеонекроза. Показатель выживаемости во время последнего наблюдения составил 87%, при этом десять имплантов были удалены из-за прогрессирования заболевания и/или сопутствующей боли. Ни один из имплантов не претерпел механической поломки, а также не мигрировал и не расшатался, и ни в одном случае не наблюдалось рентгенопрозрачных линий вокруг имплантов или патологического ремоделирования кости.

Моноблоковый большеберцовый имплант

Концепция моноблоковой вертлужной чашки легла в основу сходного по конструкции моноблокового большеберцового импланта, в котором полиэтилен напрямую впрессован в основу из пористого тантала с неотделимыми фиксирующими ножками из пористого тантала (Рис. 6)²⁶.

Конструкция обладает меньшей жёсткостью по сравнению с обычными модульными конструкциями, благодаря чему должна в меньшей степени подвергаться стрессовой нагрузке проксимальную часть большеберцовой кости. В одном проспективном, многоцентровом исследовании, в течение двух лет наблюдался 101 имплант у восьмидесяти шести пациентов. Семьдесят два импланта были полностью бесцементными, и двадцать десять были установлены с цементом только под основной платой (но не на фиксирующих штифтах). У 98% пациентов был диагноз остеоартрита, и у 2% пациентов - ревматоидный артрит. Во время последнего наблюдения, уровни по шкале Knee Society были сходными для цементируемых и нецементируемых имплантов, не отмечалось ни новых, ни растущих рентгенопрозрачных линий между имплантом и костью, и не проводилось ни одной ревизионной операции.

Надколенниковые вставки

Надколенниковая вставка представляет собой уникальную конструкцию для восстановления биомеханики коленного сустава при недостаточном объёме или отсутствии надколенника (Рис. 7).

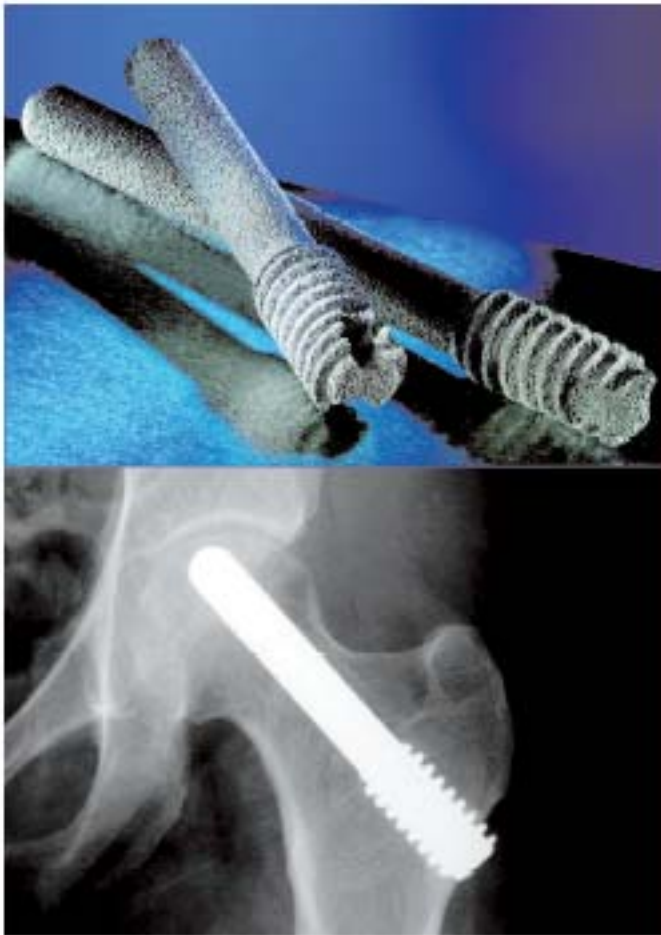

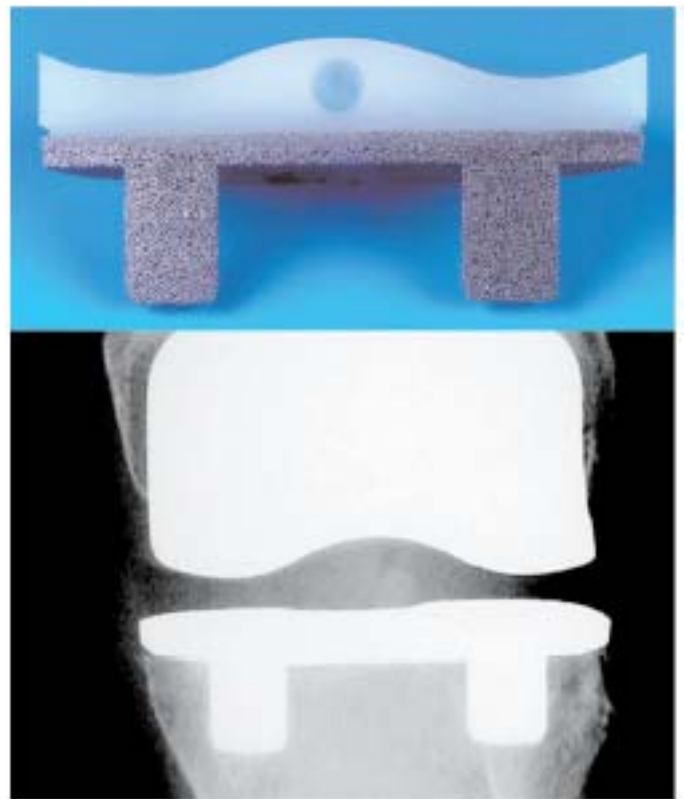
Рис. 5
Верх: пористые танталовые штыри для лечения остеонекроза головки бедренной кости. *Низ:* рентгенограмма в переднезадней проекции, где виден пористый танталовый имплант для лечения остеонекроза, 4,5 года спустя после операции.

Пористая танталовая сфера присоединяется к связке надколенника или оставшейся кости надколенника и фиксируется швами с расчётом на вращение ткани. В ходе трёхлетнего наблюдения после одиннадцати последовательных сохраняющих операций, проведённых в университете Уэйна, наблюдалось увеличение объёма движений, повышение функциональных уровней и снижение уровня боли при использовании этой конструкции²⁷. В отдельном исследовании, проведённом в Университете Пенсильвании, двадцать пациентов со значительным дефицитом кости надколенника подверглись ревизионной тотальной артропластике коленного сустава с применением надколенниковой вставки²⁸. После наблюдения средней продолжительностью двадцать три месяца, общее качество фиксации было отличным, и у семнадцати пациентов наблюдались хорошие или отличные клинические результаты.

Коленные вставки и большеберцовые конусы

Пористые танталовые импланты различной формы и размера применялись для замещения дефектов кости при ревизионной тотальной артропластике коленного сустава (Рис. 8). Stulberg опубликовал данные наблюдений длительностью от одного года до пяти лет, при которых использование пятидесяти пяти коленных вставок не сопровождалось никакими осложнениями²⁹.

Рис. 6



Верх: коронарный срез через моноблоковый пористый танталовый большеберцовый имплант, видна цельная конструкция и фиксирующие ножки. *Низ:* рентгенограмма в переднезадней проекции, на которой виден бесцементный танталовый моноблоковый большеберцовый имплант через четыре года после операции.




Рис. 7
Верх: имплант - надколенниковая вставка. Одна сторона пористого тантала должна быть обращена к связке надколенника или кости надколенника, а другая фиксируется цементом к эндопротезу надколенника. *Низ:* рентгенограмма, показывающая надколенниковую вставку через два года после операции. Границы стабильны.

Недавно разработана конусообразная конструкция для замещения кости у пациентов с большими полостными дефектами в проксимальной части большеберцовой кости.

Сохранение конечности - индивидуальные импланты

В отдельных случаях, из пористого танталового биоматериала создавались индивидуальные импланты для реконструкции после удаления опухоли. Рукава и манжеты из пористого тантала присоединялись механическим и/или металлургическим способом к эндопротезу из титанового сплава, образуя конструкции, способствующие сращению кости в областях резекции кости, а также сращению мягких тканей в местах прикрепления связок и сухожилий. Примеры подобных бедренных и большеберцовых эндопротезов приведены на Рисунке 9. Holt с соавт. сообщили об удовлетворительной стабильности и клинических результатах при наблюдении индивидуальных танталовых имплантов в течение пяти лет после операции³⁰.

Импланты для позвоночника

Учитывая конструкционные свойства пористого тантала в сочетании с его способностью прорастать тканью, вслед за артропластикой его стали применять в хирургии позвоночника (Рис. 10). В настоящее время в США проводятся исследования для одобрения танталовых конструкций для фиксации в шейном и поясничном отделах позвоночника. Европейские исследователи имеют почти пятилетний опыт клинического использования подобных конструкций. В недавнем исследовании по одноуровневой фиксации в шейном отделе, Wiegfield с соавт.³¹ сообщил о том, что пористые танталовые конструкции для шейного отдела позвоночника обеспечили лучшие или сходные клинические результаты по сравнению с аллогенной костью в отдельности.

Обсуждение

Результаты, полученные при использовании различных пористых танталовых имплантов для реконструкции у взрослых, были опубликованы после наблюдений малой и средней продолжительности. Благоприятные суммарные рентгенологические и клинические результаты, подтверждаемые гистологическим анализом, обосновывают применение этого материала в разнообразных клинических ситуациях. Исследования в различных центрах выявили повсеместное отсутствие случаев несостоятельности материала и отличные показатели выживаемости.

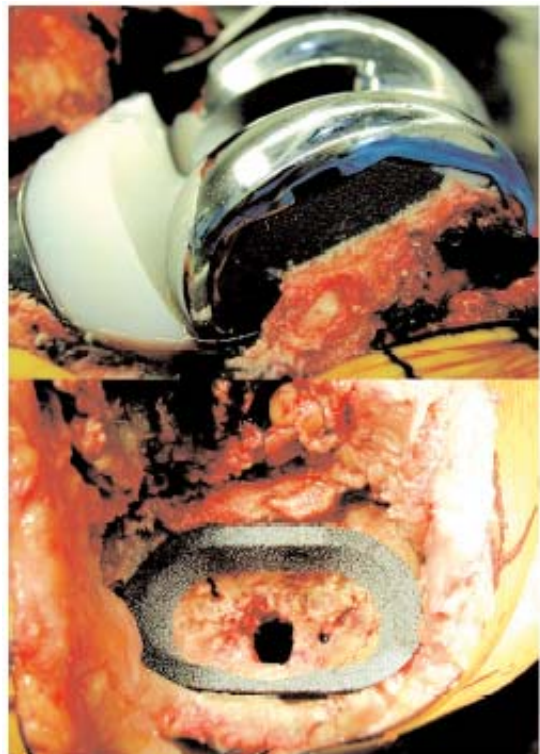


Рис. 8
Верх: пористая танталовая бедренная распорка при ревизионной артропластике коленного сустава. *Низ:* пористая танталовая конусовидная распорка для реконструкции проксимальной части большеберцовой кости.

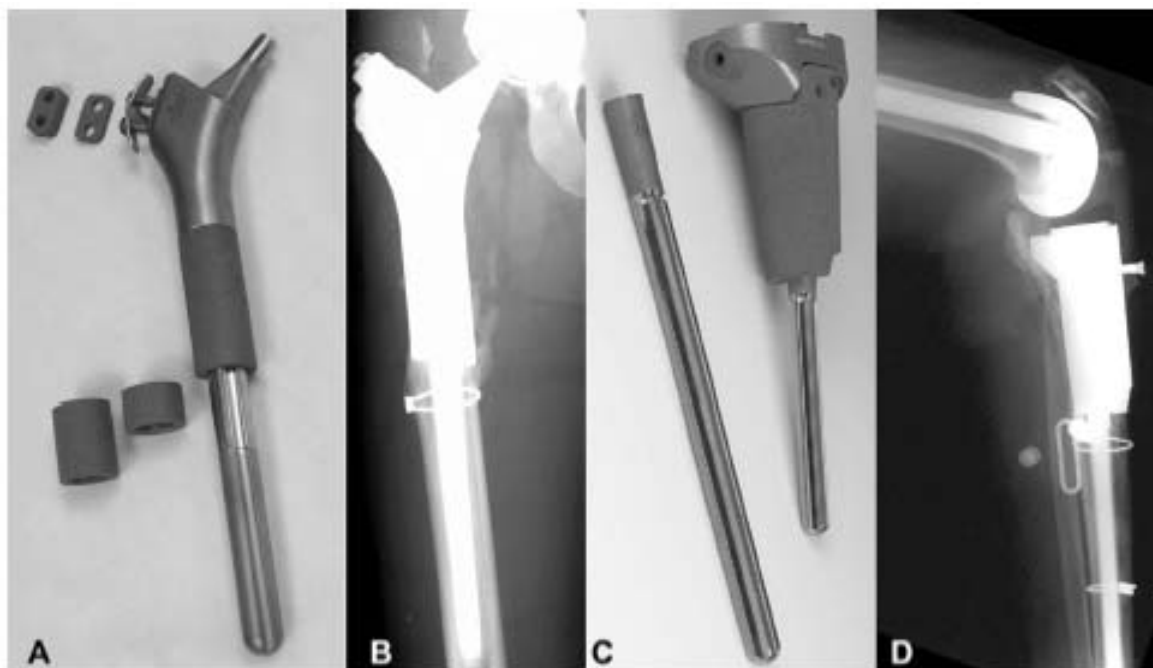


Рис. 9

A: Индивидуальная бедренная ножка из титанового сплава с манжетами из пористого тантала, которые упираются в кортикальный слой кости, и танталовыми фиксаторами для облегчения присоединения отводящих мышц. *B:* рентгенограмма в переднезадней проекции, выявляющая стабильность конструкции через три года после резекции опухоли с последующей реконструкцией. *C:* индивидуальная большеберцовая конструкция из титанового сплава для реконструкции после резекции опухоли. Помимо опоры на кортикальный слой кости, пористые танталовые компоненты обеспечивают прикрепление коллатеральных связок и связки надколенника. *D:* рентгенограмма в латеральной проекции через пять лет после операции, выявляющая стабильность реконструкции.

Пока ещё рано прогнозировать успешный исход через десять и более лет наблюдения, однако, обнадеживает тот факт, что не зарегистрировано ни одной ранней несостоятельности или "выделяющихся" случаев, даже при особо сложных ревизионных операциях на тазобедренном и коленном суставах с большими костными дефектами или при резекциях опухолей с последующей реконструкцией индивидуальными конструкциями. Этот пористый биоматериал открыл новые возможности для конструирования имплантов в силу уникальной комбинации физических и механических свойств и способности прорастать тканью, наряду с лёгкостью обработки и подготовки, что обеспечивает практически неограниченные возможности для конструирования.

Остаётся выяснить, может ли теоретически выгодная механическая совместимость пористого тантала с костью приводить к меньшему экранированию нагрузки и атрофии ненагружаемых зон окружающей кости вертлужной впадины и проксимальной части большеберцовой кости. Определение этого потребует проспективного количественного анализа минерализации и плотности кости, прилегающей к

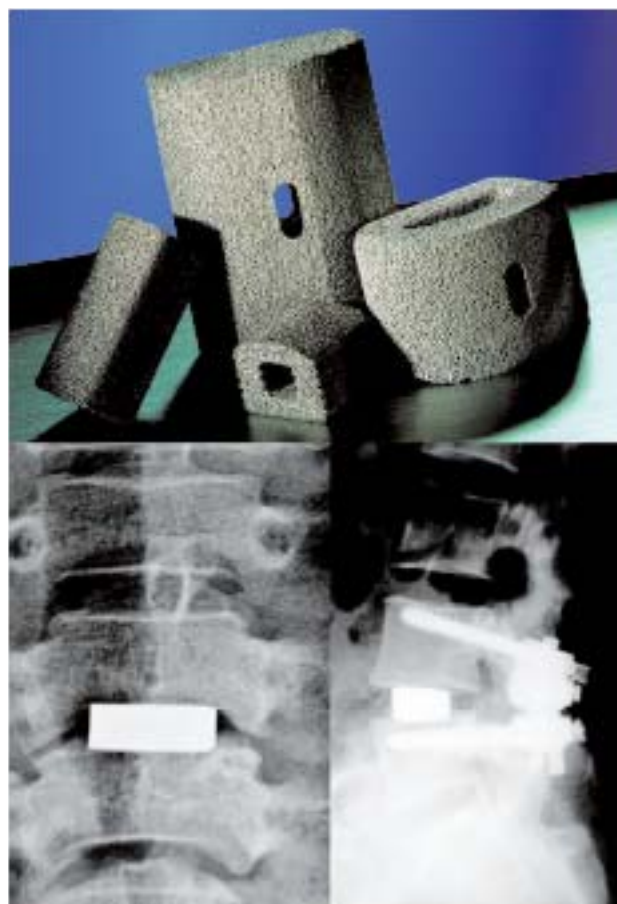


Рис. 10

Верх: пористые танталовые конструкции для фиксации в шейном и поясничном отделах позвоночника и замещения тела позвонка. *Низ:* рентгенограммы после фиксации в шейном отделе позвоночника (слева) и фиксации в поясничном отделе позвоночника (справа), проведённых с использованием пористого тантала.

танталовым конструкциям, и тщательного сравнения с уже имеющимися данными по более жёстким конструкциям с металлической подложкой. Также сохраняется необходимость уточнить гистологическую картину тканевого ответа на различные пористые танталовые конструкции по данным аутопсий, полученных на момент извлечения нормально функционировавших имплантов, для сравнения с имеющимися данными по традиционным пористым материалам. Наконец, важно будет оценить миграцию конструкций из пористого тантала с помощью современных методик, таких как радиостереометрический анализ, чтобы проследить механическую стабильность различных конструкций во времени и ответить на вопрос о том, может ли документированное свойство прорастания тканью улучшить биологическую фиксацию при использовании в клинической практике.

Авторы благодарны за предоставленные клинические материалы докторам Maurice Cates, Audley Mackel, и Randall Morgan - за

моноблочные большеберцовые компоненты, и докторам Vincent Eilers и Charles Sutherland за моноблочные чашки. Tom Gruen, MS, проводил независимый рентгенологический анализ вертлужных чашек при первичных и ревизионных операциях.

Автор-респондент:

J. Dennis Bobynd, PhD

Jo Miller Orthopaedic Research Laboratory, Montreal General Hospital, 1650 Cedar Avenue, Room LS1-409, Montreal, Quebec, H3G 1A4 Canada. E-mail address: john.bobynd@mcgill.ca

Источники литературы

- Friedman RJ, Black J, Galante JO, Jacobs JJ, Skinner HB. Current concepts in orthopaedic biomaterials and implant fixation. *J Bone Joint Surg Am.* 1993; 75:1086-109.
- Black J. Biological performance of tantalum. *Clin Mater.* 1994;16:167-73.
- Pudenz RH. The repair of cranial defects with tantalum: an experimental study. *JAMA.* 1943;121:478-81.
- Robertson RCL, Peacher WG. The use of tantalum foil in the repair of peripheral nerves. *Surg Clin North Am.* 1943;23:1491-504.
- Alberius P. Bone reactions to tantalum markers. A scanning electron microscopic study. *Acta Anat (Basel).* 1983;115:310-8.
- Bobynd JD, Hacking SA, Chan SP, Krygier JJ, Tanzer M. Characterization of a new porous tantalum biomaterial for reconstructive orthopaedics. Presented as a scientific exhibit at the Annual Meeting of the American Academy of Orthopaedic Surgeons; 1999 Feb 4-8; Anaheim, CA.
- Zhang Y, Ahn PB, Fitzpatrick DC, Heiner AD, Poggie RA, Brown TD. Interfacial frictional behavior: cancellous bone, cortical bone, and a novel porous tantalum biomaterial. *J Musc Res.* 1999;3:245-47.
- Chan SP, Toh KK, Bobynd JD, Hacking SA, Plank PA, Tanzer M, Krygier JJ. The osseous response to a new porous tantalum biomaterial. Read at the Triannual Meeting of the International Research Society of Orthopaedic Surgery and Traumatology; 1999 Apr 16-19; Sydney, Australia.
- Turner TM, Urban RM, Berzins A, Sumner DR. Evaluation of tantalum foam, a novel porous material, for bone ingrowth fixation using a canine model. *Trans Soc Biomater.* 1995;18:125.
- Claassen B, Kerns L, Gharapuray V, Black J, Powers DL. High specific volume bone growth into a porous tantalum structure. *Trans Soc Biomater.* 1987; 10:481.
- Bobynd JD, Stackpool GJ, Hacking SA, Tanzer M, Krygier JJ. Characteristics of bone ingrowth and interface mechanics of a new porous tantalum biomaterial. *J Bone Joint Surg Br.* 1999;81:907-14.
- Bobynd D, Plank P, Tanzer M, Kantor S, Krygier J. Segmental bone defect reconstruction using a porous tantalum biomaterial. *Trans Orthop Res Soc.* 2001;26:637.
- Bobynd JD, Toh KK, Hacking SA, Tanzer M, Krygier JJ. Tissue response to porous tantalum acetabular cups: a canine model. *J Arthroplasty.* 1999; 14:347-54.
- Hacking SA, Bobynd JD, Toh K, Tanzer M, Krygier JJ. Fibrous tissue ingrowth and attachment to porous tantalum. *J Biomed Mater Res.* 2000;52:631-8.
- Findlay DM, Wellton K, Atkins GJ, Howie DW, Zannettino AC, Bobynd D. The proliferation and phenotypic expression of human osteoblasts on tantalum metal. *Biomaterials.* 2004;25:2215-27.
- Stiehl JB, Poggie RA, St. John K. Improved wear resistance of compression molded, cross-linked polyethylene. Presented as a scientific exhibit at the Annual Meeting of the American Academy of Orthopaedic Surgeons; 2001 Feb 28-Mar 4; San Francisco, CA.
- Poggie RA, Cohen RC, Averill RG. Characterization of a porous metal, direct compression molded UHMWPE junction. *Trans Orthop Res Soc.* 1998;23:777.
- Brown TD, Poggie RA, Pedersen DR. Finite element analysis of peri-acetabular stress of cemented, metal-backed, and porous tantalum backed acetabular components. *Trans Orthop Res Soc.* 1999;24:747.
- Litsky AS. Elimination of cup-liner micromotion in acetabular components. *Trans Soc Biomater.* 1999;22:600.
- Walter WL, Walter WK, O'Sullivan M. The pumping of fluid in cementless cups with holes. *J Arthroplasty.* 2004;19:230-4.
- Sculco TP. The acetabular component: an elliptical monoblock alternative. *J Arthroplasty.* 2002;17(4 Suppl 1):118-20.
- Gruen T, Christie MJ, Hanssen AD, Lewallen DG, Lewis R, O'Keefe TJ, Stulberg SD, Unger AS, Sutherland CJ. Radiographic evaluation of a non-modular acetabular cup—a 2 to 5 year multi-center study. Presented as a poster exhibit at the Annual Meeting of the American Academy of Orthopaedic Surgeons; 2004 Mar 10-14; San Francisco, CA.
- Lewis R, Unger A. Cementless acetabular revision using the trabecular metal monoblock cup. Read at the Annual Meeting of the American Academy of Orthopaedic Surgeons; 2002 Feb 13-17; Dallas, TX.
- Heiner AD, Brown TD, Poggie RA. Structural efficacy of a novel porous tantalum implant for osteonecrosis grafting. *Trans Orthop Res Soc.* 2001; 26:480.
- Heiner AD, Poggie RA, Brown TD. Flexural rigidity of laboratory and surgical substitutes for human fibular bone grafts. *J Musculoskel Res.* 1998;2:267-72.
- Florio CS, Poggie RA, Sidebotham C, Lewallen D, Hanssen A. Stability characteristics of a cementless monoblock porous tantalum tibial implant without ancillary fixation. *Trans Orthop Res Soc.* 2004;29:1530.
- Nasser S, Poggie RA. Revision and salvage patellar arthroplasty using a porous tantalum implant. Read at the Annual Meeting of the American Academy of Orthopaedic Surgeons; 2004 Mar 10-14; San Francisco, CA.
- Nelson CL, Lonner JH, Lahiji A, Kim J, Lotke PA. Use of a trabecular metal patella for marked patella bone loss during revision total knee arthroplasty. *J Arthroplasty.* 2003;18(7 Suppl 1):37-41.
- Stulberg SD. Bone loss in revision total knee arthroplasty: graft options and adjuncts. *J Arthroplasty.* 2003;18(3 Suppl 1):48-50.
- Holt GE, Willers JD, Gottsman MB, Chrisie MJ, Toy PC, Schwartz HS. Limb salvage surgery: reconstruction with custom tantalum implants. *Clin Orthop.* In press.
- Wigfield C, Robertson J, Gill S, Nelson R. Clinical experience with porous tantalum cervical interbody implants in a prospective randomized controlled trial. *Br J Neurosurg.* 2003;17:418-25.