



ADHESION BARRIER FOR SPINE SURGERY

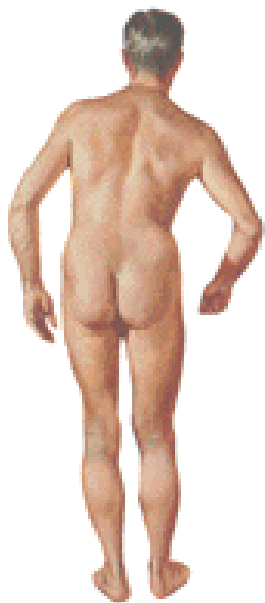
**Противоспаечный гель для спинальной
хирургии**

МСТ

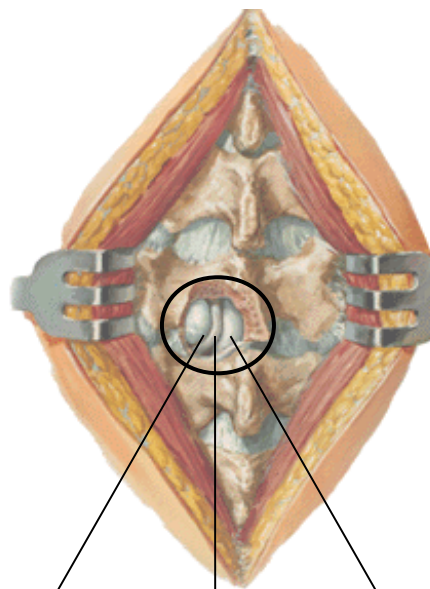
 **FzioMed, Inc.**

Грыжа межпозвоночного диска

Характерная поза пациента с локализацией грыжи в левой поясничной области



Вид грыжи диска поясничной области во время операции

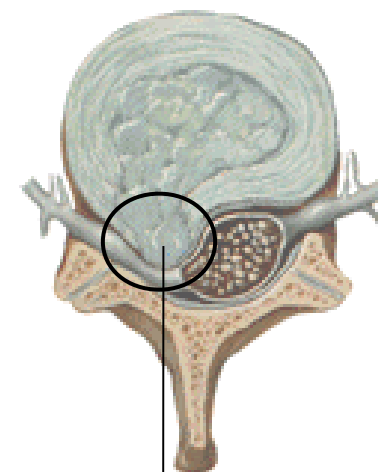


Пульпозное ядро

Нерв

Твердая мозговая оболочка

Схематическое изображение компрессии нервного корешка грыжей



Медиальный выступ

Оперативное лечение

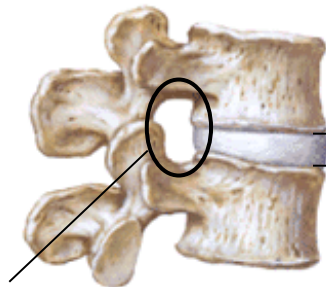
Патология – компрессия корешков поясничного нерва

Вмешательство:

- Дискэктомия – удаление всего диска или его части
- Гемиламинэктомия – удаление пластинки с одной стороны для обнажения нервного корешка и полной уверенности в снятии его компрессии и отсутствии необходимости иссечения всего диска
- Ламинотомия – наиболее часто используется в эндоскопических вмешательствах на межпозвоночных дисках через небольшие разрезы кожи

Дегенерация межпозвоночных дисков и стеноз позвоночного канала

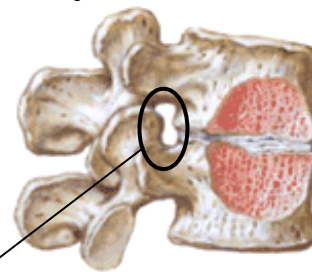
Здоровые позвонки и межпозвоночный диск



Высота диска 5-8мм

Естественное отверстие

Позвонки сближены из-за потери высоты диска. Верхние суставные отростки сужают отверстие. На срезе видно повреждение межпозвоночного диска



Уменьшение высоты диска

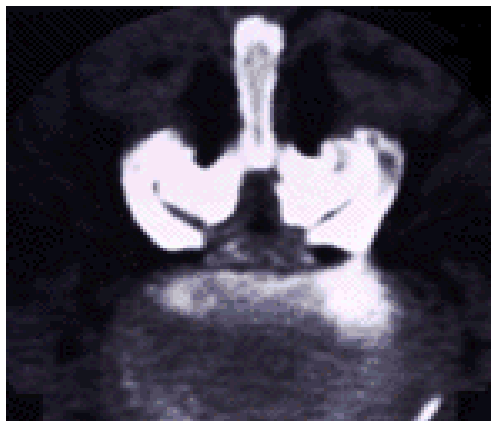
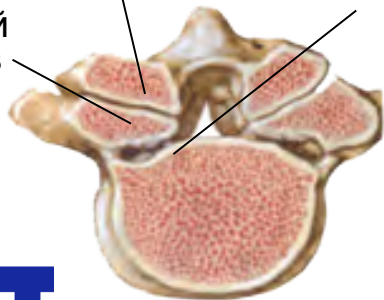
Уменьшение отверстия в следствии дегенерации

Позвоночный канал сужен за счет процесса, проходящего в суставах верхнего позвонка

Изменения в верхнем позвонке

Латеральные изменения

Суставной процесс в верхнем позвонке



Миелограмма и КТ показывают серьёзную компрессию спинного мозга

Пациент принимает позу «просителя». Голова, шея, позвоночник бедра и колени согнуты. Отсутствует нормальная лордическая кривизна. Такая поза снижает давление на конский хвост и, соответственно, боль



Оперативное лечение


Патология – сужение позвоночного канала, в частности врожденное или из-за дегенеративных процессов (у пациентов старше 50 лет)

Вмешательство:

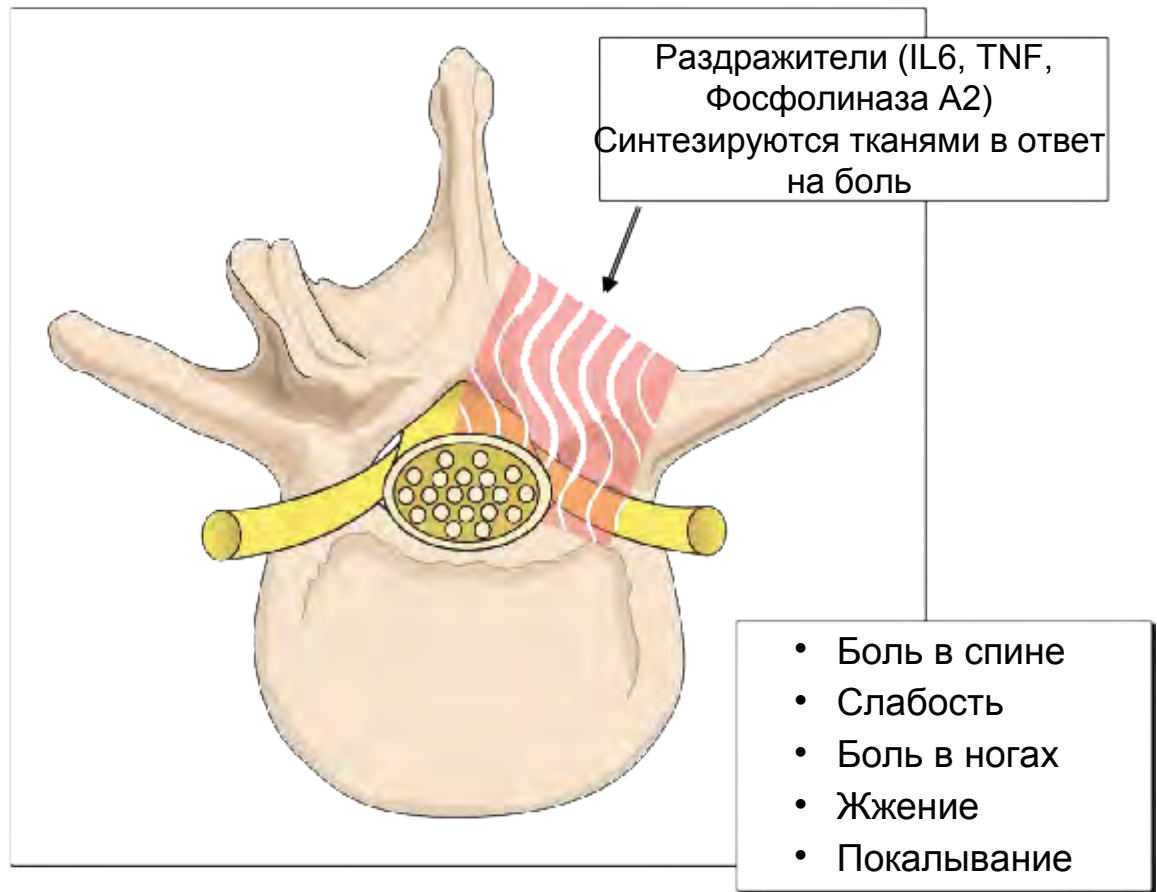
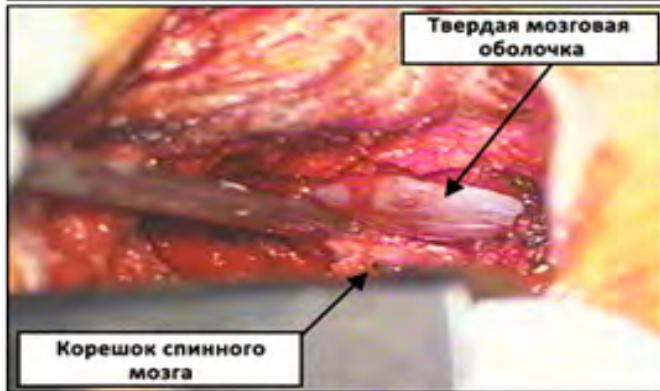
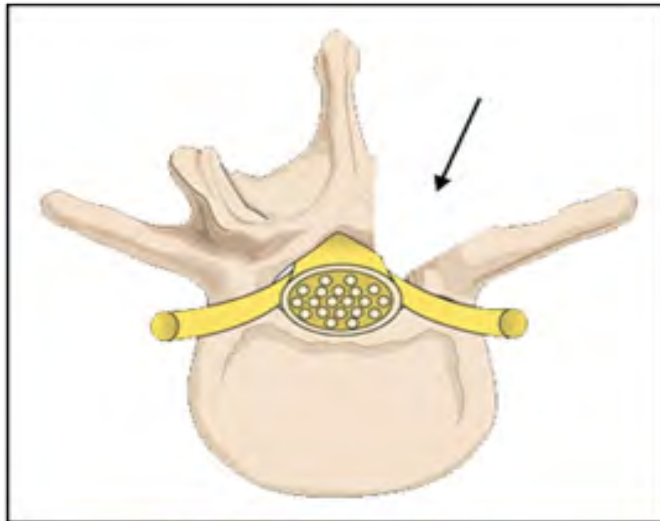
- Декомпрессионная ламинэктомия
- Включает один или два уровня декомпрессии, при которой удаляются остистые отростки и дужки позвонков, позволяющее восстановить кровоснабжение нерва. Также при необходимости подсекают фасеточные суставы позвонков

Осложнение оперативного лечения

Многие пациенты после операций на позвоночнике испытывают постоянные или проходящие симптомы (боль + неврологические расстройства)



Механизм развития осложнений

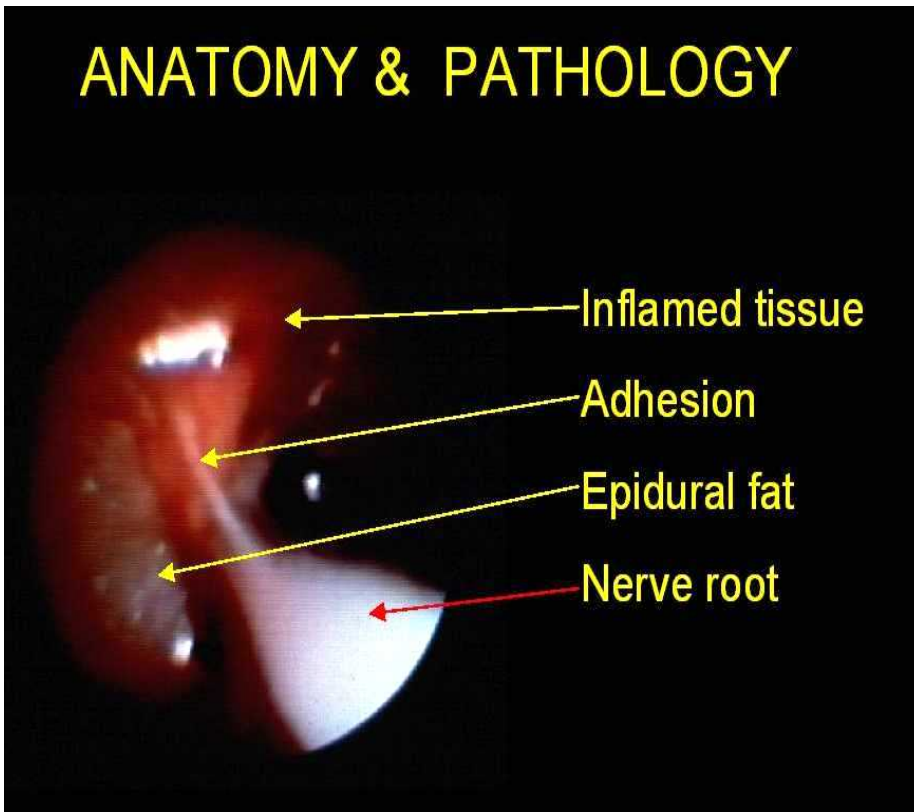


Во время ламинэктомии, ламинотомии и дискэктомии твердая мозговая оболочка и нервный корешок обнажены

Фибропласты мигрируют в область повреждения и начинают формирование рубца. В спаечный процесс вовлекаются твердая мозговая оболочка и корешки нервов

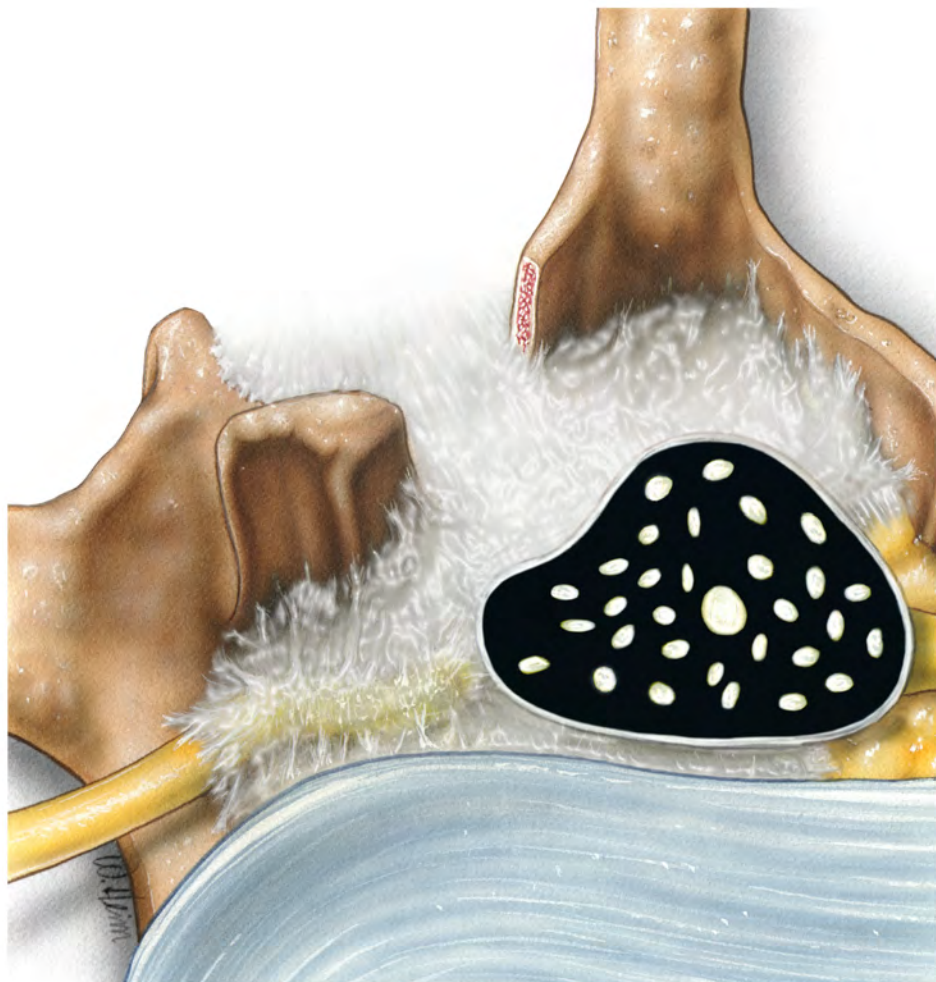Послеоперационные спайки

ANATOMY & PATHOLOGY



- Плотные фибриновые спайки являющиеся результатом операции
- Спайки образуются между близлежащими тканями, чего в норме не происходит
- Вызываются воспалением и хирургической травмой
- Самая распространенная послеоперационная проблема

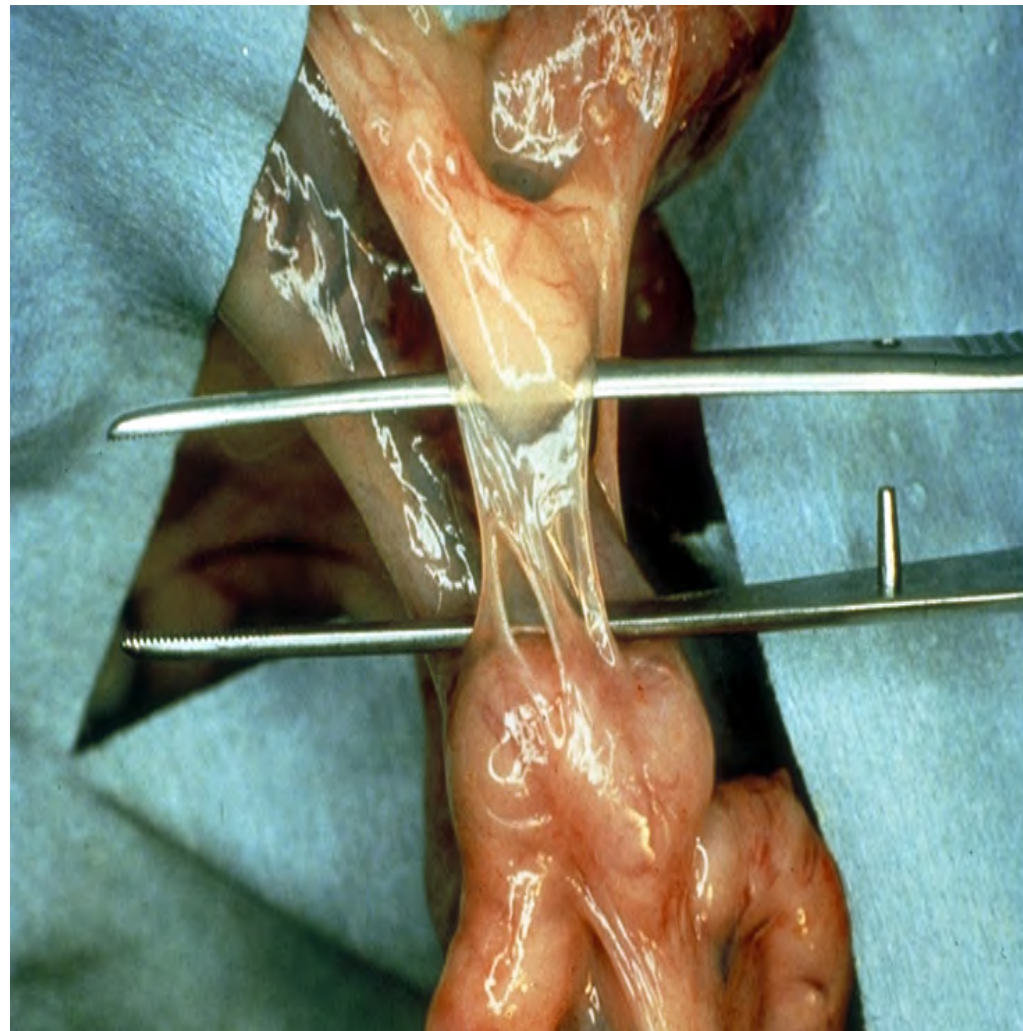
ПРОБЛЕМА: Эпидуральный фиброз!



Лечение спаечного процесса

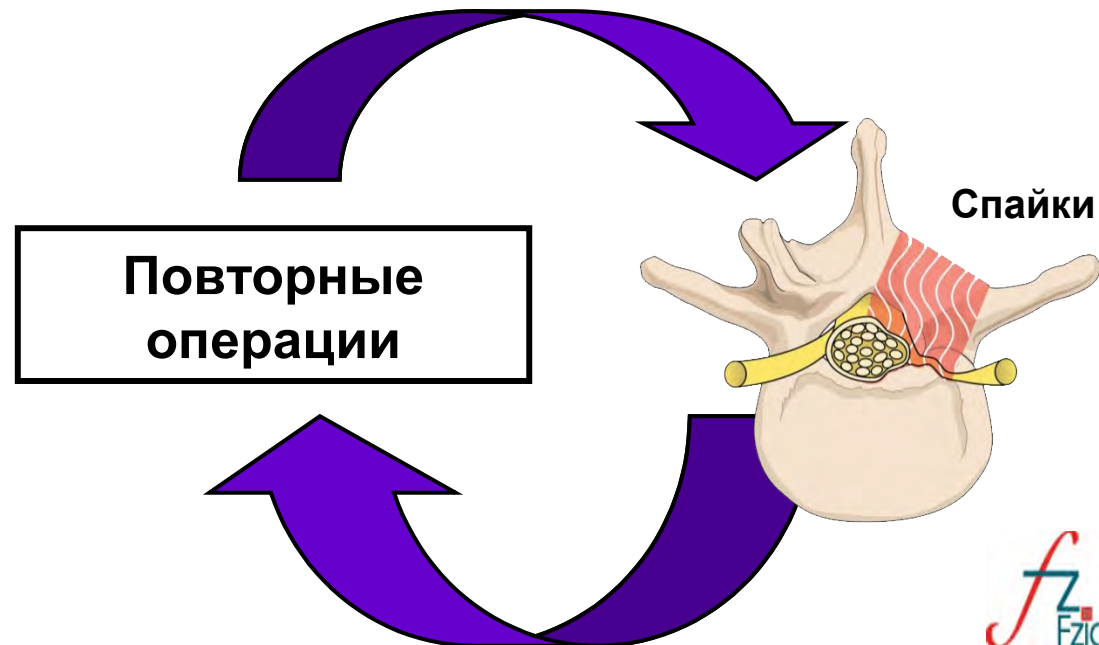
**Когда спайки
сформировались**

Требуется хирургическое
лечение - удаление
спаек, что вызывает
повторный спаечный
процесс



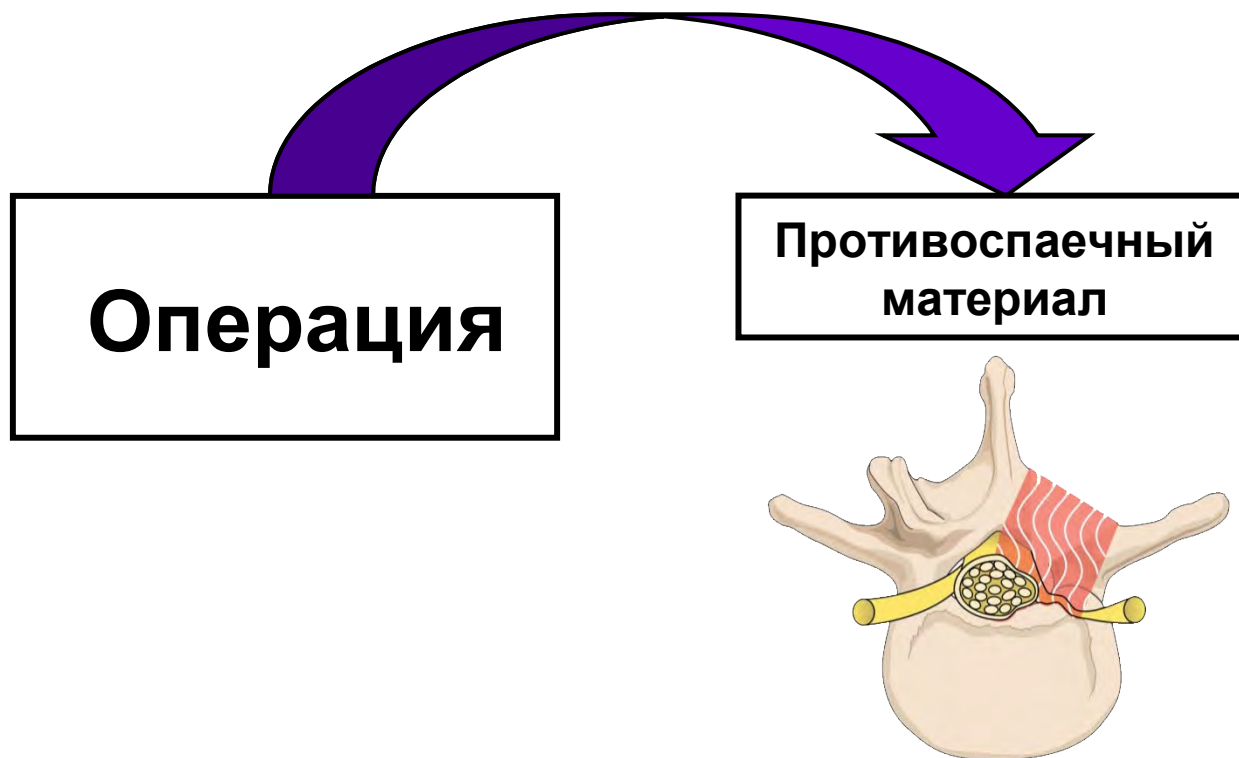
Повторные операции

- До 40% неудачных операций (FBSS)
- ~20% пациентов требуют повторных операций
- Повторные операции усугубляют спаечный процесс в месте проведения первичной операции
- Повторные операции являются источником осложнений сами по себе



Лучшее лечение это профилактика

Активный поиск решения проблемы послеоперационных осложнений привел к появлению материалов, предупреждающих развитие спаечного процесса в эпидуральном пространстве



Материал для профилактики спаечного процесса

Материал должен быть :

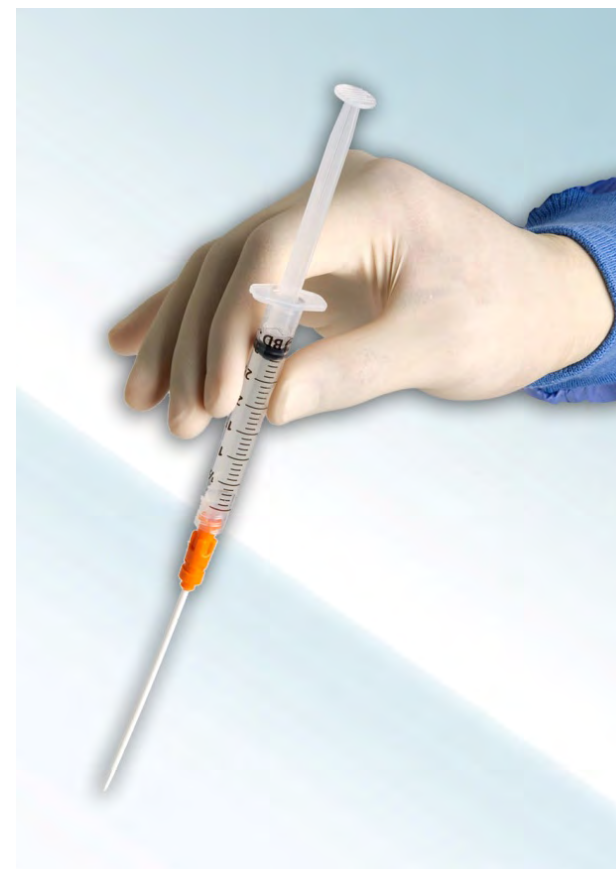- Безопасным
- Эффективным
- Синтетическим
- Биосовместимым
- Биodeградируемым
- Проверенным и разрешенным к использованию



Гель Oxiplex®

Широко используется во всем мире для профилактики образования спаек в спинальной хирургии

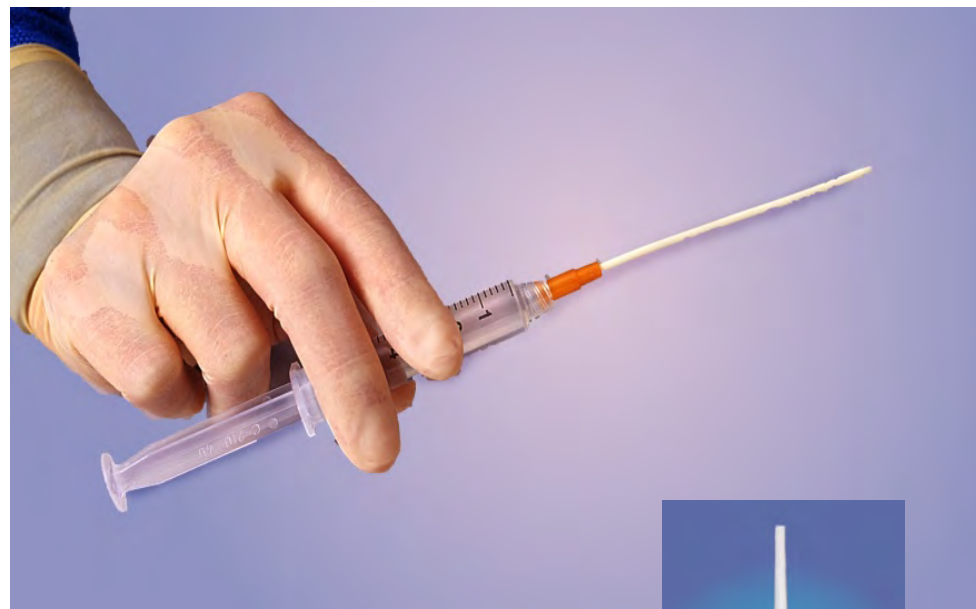- Более 300 000 пациентов во всем мире
- Эффективная противоспаечная терапия
- Исключительная безопасность
- Простота использования



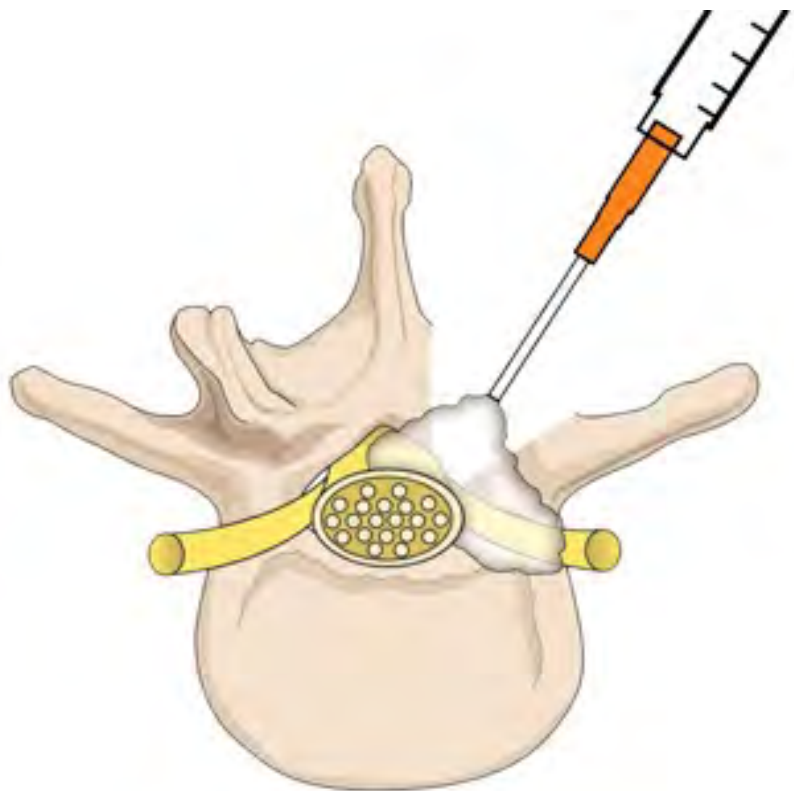
*Противоспаечный материал для
дискэктомии, ламинотомии,
ламиноэктомии*

Характеристики геля Oxiplex®

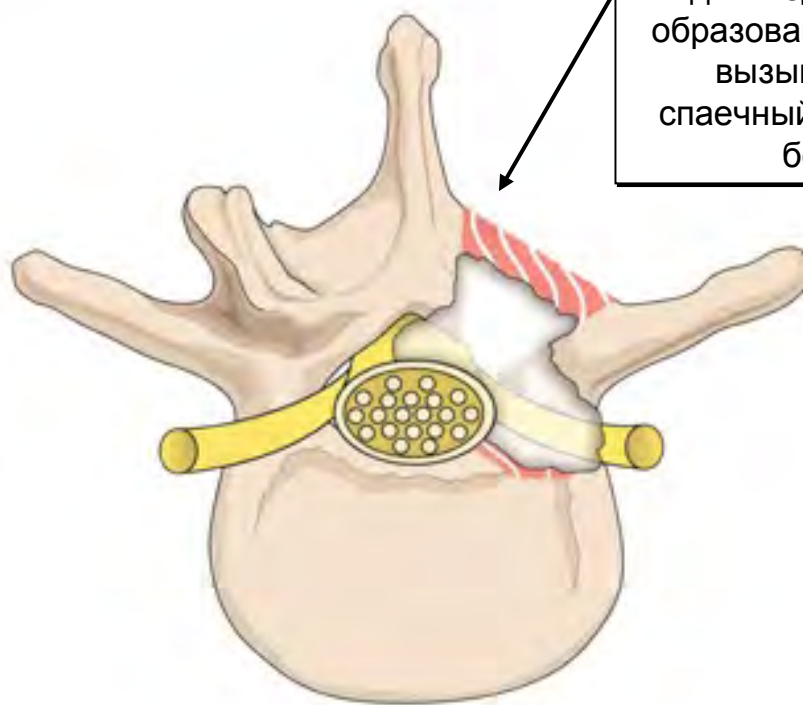
- Биосовместимый
- Биodeградируемый
- Синтетический (нет компонентов животного или растительного происхождения)
- Гель не увеличивается в размерах
- Прозрачный (не скрывает от хирурга операционного поля)
- Хранится при комнатной температуре
- Вязкий



Использование геля *Oxiplex*[®]



Гель *Oxiplex*[®] наносится в область нервного корешка, твердой мозговой оболочки и фиброзного кольца на уровне ламинэктомии



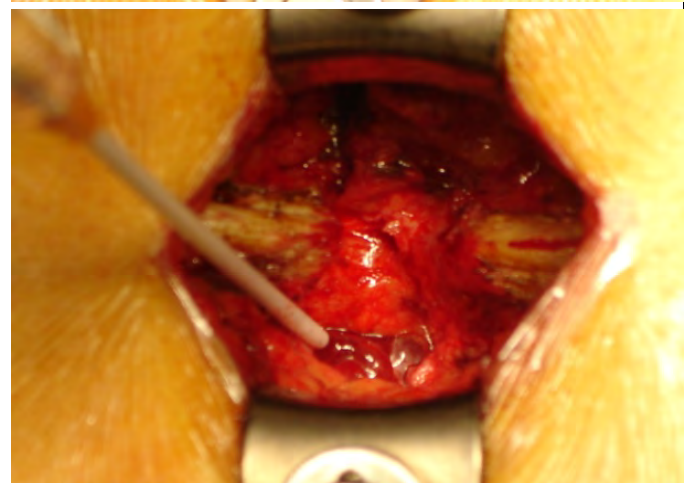
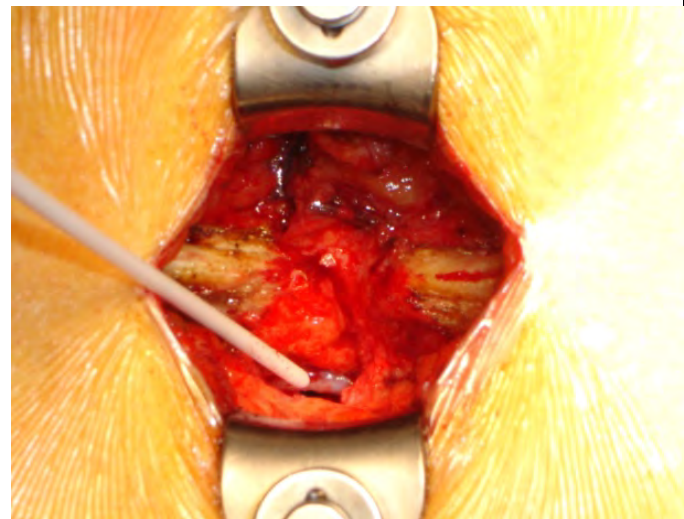
Oxiplex[®] действует как механический барьер для медиаторов образования рубцов, вызывающих спаечный процесс и боли

- Безопасное и эффективное предотвращение боли и спаечного процесса
- Облегчение повторных вмешательств
- Анатомические структуры легче идентифицировать
- Легче планировать объем операции

Интраоперационная процедура

Гель вводится интраоперационно в процессе ламинэктомии, ламинотомии, дискэктомии

1. В конце операции, когда достигнут гемостаз и перед началом ушивания мягких тканей
2. Хирург обильно покрывает гелем обнаженные ткани: твердую мозговую оболочку и нервные корешки
3. Гелем заполняется все операционное поле до уровня вентральной поверхности позвоночной пластинки
4. Хирург завершает операцию стандартной методикой



Механизм действия геля *Oxiplex*[®]

Oxiplex[®] разработан для покрытия операционного поля перед завершением операции, для формирования временного “**физического барьера**”, который **изолирует обнаженную твердую мозговую оболочку и нервные корешки** от окружающих тканей.

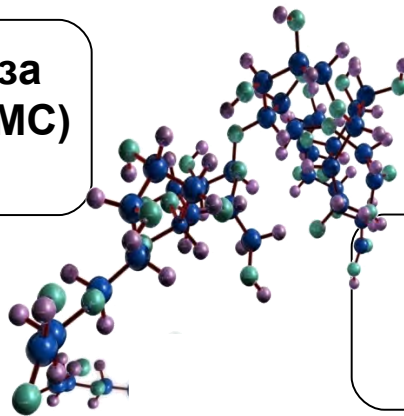
Присутствие этого физического барьера доказанно снижает эпидуральный фиброз и ограничивает воздействие на нервную ткань раздражителей действующих как “медиаторы боли” (цитокины, простагландины)

Состав Oxiplex®

- Биodeградируемый, биосовместимый гель
- Безопасные, хорошо исследованные компоненты

Карбоксиметилцеллюлоза
Carboxymethylcellulose (CMC)

- Полисахарид глюкозы



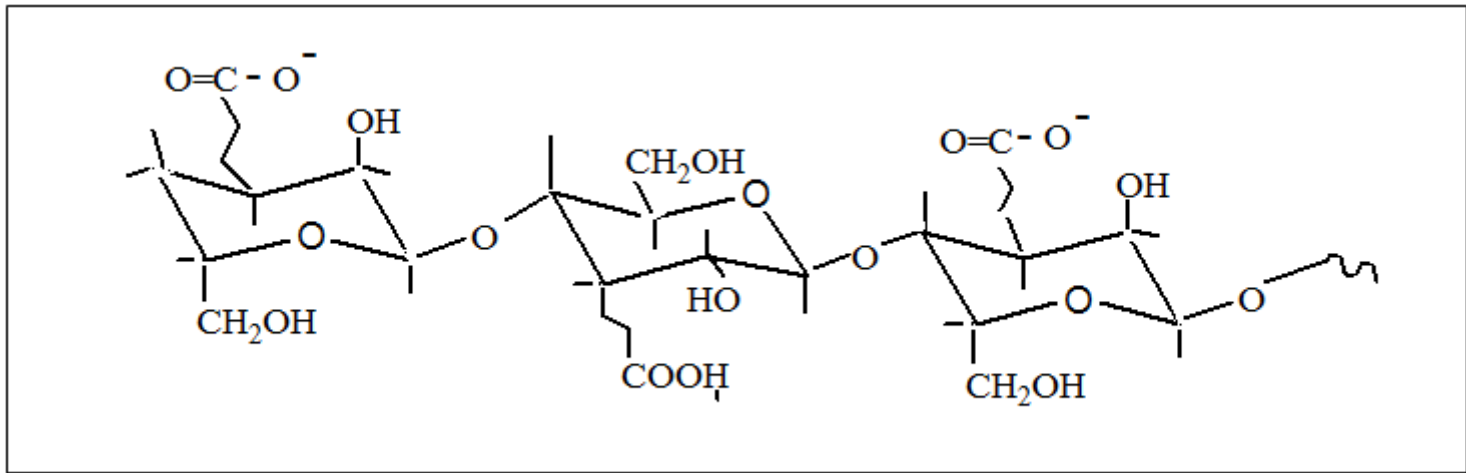
Оксид Полиэтилена
Polyethylene Oxide (PEO)

- Полимер оксида этилена

- Состоит из двух полимеров (CMC + PEO), смешанных друг с другом в виде водных растворов, стабилизированных хлоридом кальция и хлоридом натрия

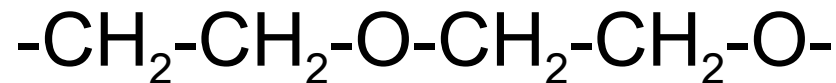СМС = Карбоксиметилцеллюлоза

- Полисахаридный полимер глюкозы (карбогидрат)
- Водный раствор
- Придает вязкостные характеристики



PEO = Оксид полиэтилена

- Водный раствор полимера
- Вступает во взаимодействие с протеином (соединяется с аминокислотами образующими матрикс рубцово-фиброзной ткани)



Процесс биодеградирования

- Резорбация осуществляется путем гидролиза и дальнейшей активности макрофагов
- Это происходит постепенно, в течении 28-30 дней

Благодаря своим биосовместимым компонентам, резорбция не сопровождается воспалительной реакцией!

Безопасность

Опыт потребителя

- Более 300 000 операций с использованием **Oxiplex**[®] в мире
- Ни одного побочного эффекта связанного с имплантом



Клинические исследования

- **Ни одного осложнения**, связанного с **Oxiplex**[®]
- Ни одного клинически подтвержденного случая брака
- Достоверно меньшее число неврологических осложнений
- Достоверно меньшее число костно-мышечных осложнений
- Достоверно меньшее число повторных операций с **Oxiplex**[®]

Неклинические испытания

- Интенсивное лабораторное исследования
- **Oxiplex**[®] доказанно снижает эпидуральный фиброз не удлиняя время лечения
- **Oxiplex**[®] не влияет на костную ткань

Основное клиническое исследование

- Проспективное, рандомизированное слепое, мульти-центровое
- Цель: Оценить безопасность и эффективность **Oxiplex**[®] для уменьшения боли и других симптомов следующих за оперативными вмешательствами на поясничной области позвоночника
- 352 пациента, 29 штатов США

Пациентов отбирали по типу необходимой им хирургической процедуры и делили на две группы (**Oxiplex**[®] и контрольную)

- Пациенты обследовались и опрашивались в начале лечения, через 1, 3 и 6 месяцев после операции

Описание компании



Pioneering Biomaterials to Improve Patients' Lives

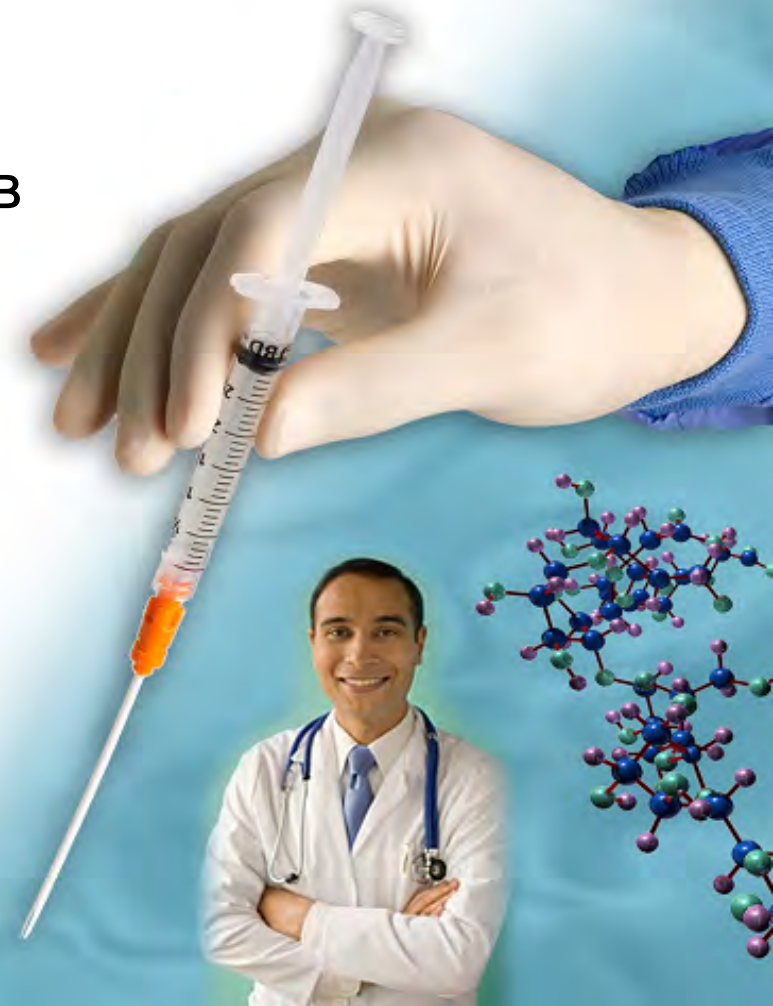Главный офис компании находится в Калифорнии, США

Компания основана в 1996 году

Специализируется на биodeградируемых хирургических материалах

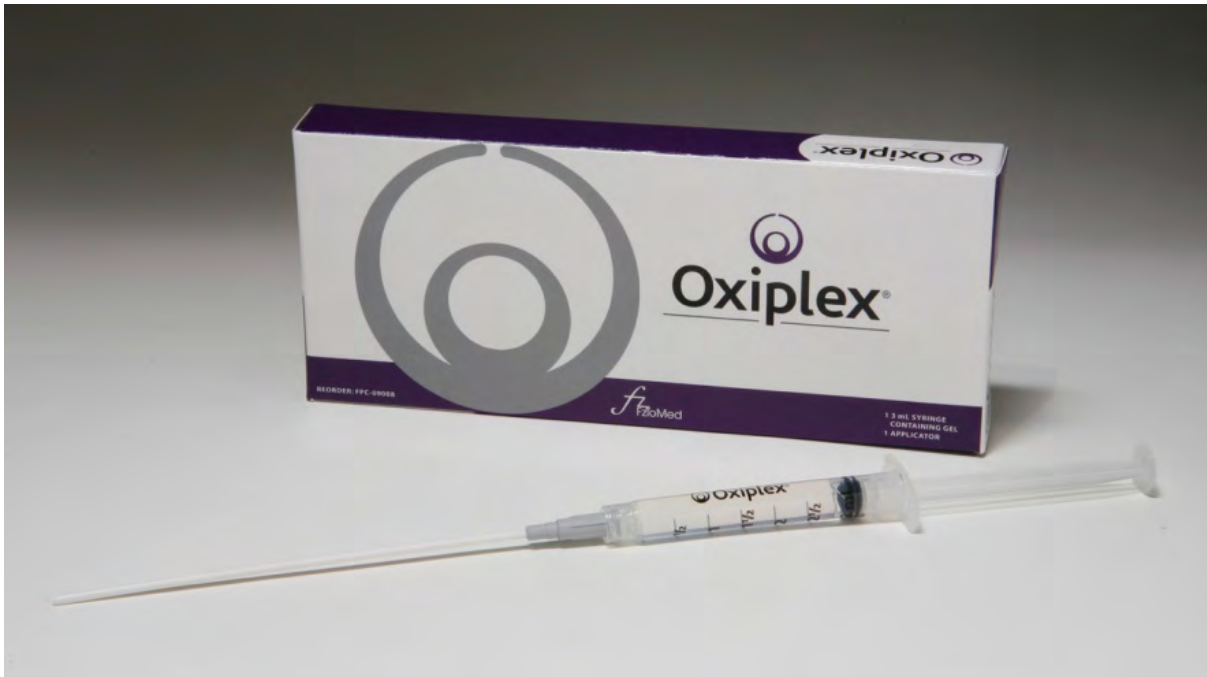Запатентованные, проверенные технологии

mst



Гель Oxiplex®

Бесцветный гель в 3 мл стерильном шприце
Гибкий наконечник аппликатора





ADHESION BARRIER FOR SPINE SURGERY

Спасибо за внимание!

mst

The logo for FzioMed, Inc. features a stylized, red, cursive letter 'f' that loops around a teal letter 'z'. Below this graphic, the text "FzioMed, Inc." is written in a teal, sans-serif font.

FzioMed, Inc.